FACULTÉ DE MÉDECINE DE PARIS

ANNÉE 1970

N° 191

THÈSE

POUR LE

DOCTORAT EN MÉDECINE

(Diplôme d'Etat)

par

VIEILLEFOND Annick, née Faure

le 21 Janvier 1944, à Paris.

Présentée et soutenue publiquement le

ÉTUDE SUR LES TUMEURS MYOÏDES DE L'ESTOMAC.
A PROPOS D'UNE OBSERVATION.
REVUE DE LA LITTÉRATURE.

Président : Mr. J. DELARUE, Professeur.

DUPUYTREN-COPY

9, Rue Dupuytren

Paris (6e)

1970

FACULTÉ DE MÉDECINE DE PARIS

ANNÉE 1970 N°

THÈSE

POUR LE

DOCTORAT EN MÉDECINE

(Diplôme d'Etat)

par

VIEILLEFOND Annick, née Faure

le 21 Janvier 1944, à Paris.

Présentée et soutenue publiquement le

ÉTUDE SUR LES TUMEURS MYOÏDES DE L'ESTOMAC.
A PROPOS D'UNE OBSERVATION.
REVUE DE LA LITTÉRATURE.

Président : Mr. J. DELARUE, Professeur.

DUPUYTREN-COPY

9, Rue Dupuytren

Paris (6e)

1970

UNIV.
LEIDEN
BIBL.

A MA FILLE CECILE

AUX MIENS

Digitized by the Internet Archive
in 2026

https://archive.org/details/IA41549001_0008

A Monsieur le Professeur Agrégé J. DELARUE

Biologiste des Hôpitaux

Professeur Agrégé d'Anatomie Pathologique
à la Faculté de Médecine de Paris

Membre de l'Académie de Médecine

Officier de la Légion d'Honneur

Qui m'a fait l'honneur
d'accepter la présidence
de cette thèse.

Qu'il veuille bien trouver
ici l'expression de ma
respectueuse gratitude.

A Monsieur le Professeur Agrégé J. PAILLAS

Biologiste des Hôpitaux

Professeur Agrégé d'Anatomie Pathologique
à la Faculté de Médecine de Paris

Qui a inspiré ce travail et m'a guidée tout au long de son élaboration de ses conseils et de ses encouragements.

Qu'il veuille bien trouver ici l'expression de ma profonde reconnaissance pour son aide précieuse et pour sa bienveillante compréhension que j'espère toujours mériter.

A Monsieur le Professeur R. GRANDPIERRE

Professeur Agrégé de Physiologie
à la Faculté de Médecine de Bordeaux

Officier de la Légion d'Honneur

Qui a bien voulu me guider tout au long de mes études médicales.

Qu'il trouve ici l'expression de mon affectueuse reconnaissance.

AUX MAÎTRES DE MES ÉTUDES

Monsieur le Professeur Agrégé A. MONSAINGEON

Monsieur le Professeur Agrégé G. CHOMETTE

Monsieur le Professeur Agrégé H. BRICAIRE

Monsieur le Docteur E. FOUCQUIÉ

En hommage respectueux.

Au Docteur J. RACHINEL

Au Médecin-Capitaine H. VIEILLEFOND

Au Docteur A. VIEILLEFOND

Au Docteur A. GALLOUIN

En affectueux hommage.

ETUDE SUR LES TUMEURS MYOÏDES DE L' ESTOMAC

A PROPOS D'UNE OBSERVATION

REVUE DE LA LITTERATURE

INTRODUCTION

Ce travail a pour objet l'étude des tumeurs myoïdes de l'estomac.

Ce sont des tumeurs rares, reconnues depuis une dizaine d'années seulement et considérées comme développées à partir du muscle lisse.

Nous commencerons notre étude par un aperçu historique des critères retenus pour identifier ce type tumoral original et des problèmes qu'a soulevés leur nature.

Ensuite, nous présenterons une observation de tumeur myoïde, récemment étudiée dans le Laboratoire d'Anatomie pathologique de Bicêtre.

Puis, nous rapprocherons les diverses observations publiées dans la littérature en un tableau comparatif. Ce tableau nous permettra de dégager un portrait statistique des tumeurs myoïdes et d'en donner les principaux traits cliniques et anatomiques.

En conclusion, nous discuterons les problèmes que soulève encore l'existence des tumeurs myoïdes.

Chapitre I

HISTORIQUE

Parmi les tumeurs rares de l'estomac, la tumeur myoïde est d'identification récente.

La première description, en effet, en a été donnée en 1960 par les auteurs lyonnais J.F. MARTIN, P. BAZIN, J. FEROLDI et F. CABANNE. Ces auteurs ont étudié quatre cas de tumeurs gastriques observées de 1945 à 1960 et pour lesquelles ils n'ont pu fournir une étiquette précise.

Au premier abord, aucune particularité clinique ne permettait de rapprocher ces tumeurs entre elles, ni de les différencier d'autres tumeurs gastriques. Deux d'entre elles se comportent en tumeurs bénignes, les deux autres en tumeurs malignes. A l'étude macroscopique, leur seul point commun était de naître de la profondeur de la paroi gastrique, et d' rester cantonnées. Mais l'étude microscopique mit en évidence des analogies suffisantes pour permettre aux auteurs lyonnais d'affirmer qu'il s'agissait là d'un type de tumeur gastrique non encore reconnu.

Les caractères microscopiques qui définissent cette tumeur sont schématiquement, d'une part l'intimité des rapports avec la tunique musculeuse, d'autre part la présence constante d'une cellule originale, "grosse cellule claire arrondie", comme nous le verrons en détail.

La tumeur reconnue, il fallait en préciser la place nosologique et la parenté avec les autres tumeurs gastriques.

Les auteurs lyonnais ont proposé la théorie qui fait autorité à l'heure actuelle : c'est-à-dire la filiation à partir de la fibre musculaire. Cette filiation semblait s'imposer en raison de la topographie de la tumeur, mais il fallait bien reconnaître que les cellules n'avaient pas les caractères des myocytes. Cependant, des formes de passage entre cellule tumorale et myocyte ont été décelées : un léiomyome typique comporte en quelques endroits des formes de passage avec de grosses cellules claires. D'autre part, l'une des quatre tumeurs envisagées ci-dessus a présenté une récidive après exérèse en partie sous forme leiomyosarcomateuse.

Les auteurs lyonnais ont proposé le nom de "tumeur myoïde intramurale", pour souligner l'origine musculaire de cette tumeur et son développement intrapariétal et ne point préjuger de sa bénignité ou de sa malignité.

Cette publication eut un grand retentissement.

En effet, le diagnostic des tumeurs rares de l'estomac reste souvent incertain, si bien que certains auteurs se sont demandé si, parmi les tumeurs qu'ils avaient observées jusque là, et dont la classification leur avait paru difficile, quelques-unes n'étaient pas des tumeurs myoïdes.

Il serait bien hasardeux de discuter a posteriori des diagnostics d'après des descriptions et des microphotos publiées dans la littérature. Cependant, dans les publications nord-américaines de ces trente dernières années, on trouve de multiples exemples de tumeurs de l'estomac qui ont reçu des dénominations diverses - tumeurs musculaires et autres - dans lesquelles on note l'existence de grosses cellules arrondies.

Ainsi, dans un article de 1960, BERG et McNEER présentent une série de 24 cas de léiomyosarcomes de l'estomac. Ils reconnaissent, dans un certain nombre d'entre eux, l'existence de cellules en "dégénérescence hydropique" qui rappellent fort les cellules identifiées par MARTIN et coll. .

Les observations de liposarcomes et de lipomes de l'estomac, rapportées d'une part dans un article de 1955 par HOHF et coll., d'autre par par RABINOVITCH et coll. en 1949, semblent comporter des types cellulaires voisins de ceux qui nous intéressent.

Dans un article de 1942, DUDLEY et coll. nomment hémangio-endothéliome une tumeur qui pourrait être une tumeur myoïde. On peut se poser la même question à propos de l'observation d'hémangiopéricytome de l'estomac, publiée par BADON et BONNEAU en 1960.

On pourrait multiplier les exemples de ce genre.

Après la publication de MARTIN et coll., un très grand travail a été effectué par STOUT, aux Etats-Unis. STOUT venait, en effet, en 1953, de publier une classification des tumeurs digestives. Au chapitre des tumeurs musculaires, il décrivait seulement les variétés communes de léiomyomes et léiomyosarcomes, et il insistait sur la possibilité de confusion avec les tumeurs neurogènes. Il était frappé cependant par l'aspect "bizarre" que prenaient certaines de ces tumeurs laissant perplexes chirurgiens et pathologistes.

A la parution de l'article de MARTIN, BAZIN, FEROLDI et CABANNE, il reprit l'étude d'une série de lames qui avaient été interprétées entre 1944 et 1960 dans le Laboratoire de Pathologie de Columbia University, et qui avaient donné lieu à des diagnostics hésitants.

Il a pu ainsi retrouver 69 cas de "tumeurs bizarres" qui se sont révélées être des tumeurs myoï-

des et pour lesquels rien moins que 108 diagnostics différents avaient été proposés. Trente fois seulement ces tumeurs avaient été apparentées aux tumeurs musculaires, sans que l'accord soit fait pour les classer dans les leiomyomes ou les leiomyosarcomes.

Dix-neuf fois, on avait voulu les rattacher aux tumeurs neurogènes (neurofibrome, ganglioneurome, neuro-épithéliome, neurosarcome, phaechromocytome, schwannome).

Dix-neuf fois également, on avait pensé à une tumeur d'origine vasculaire (hémangio-endothéliome, hémangio-péricytome). Onze fois, on avait parlé de tumeur épithéliale (carcinome, mélanome).

Ailleurs, on avait parlé de fibromes, fibrosarcomes, de lipomes, liposarcomes ou de diagnostics d'exception, chordomes, chondromes. En reprenant l'étude de ces tumeurs, STOUT est donc arrivé 69 fois au diagnostic de tumeur myoïde.

Il s'est trouvé parfaitement en accord avec les auteurs lyonnais pour reconnaître qu'il s'agissait d'une tumeur d'origine musculaire, caractérisée par la présence plus ou moins exclusive de grosses cellules arrondies présentant des zones claires et toujours dépourvues de myofibrilles.

Dans certains cas, il a même pu observer des formes de passage avec les myocytes.

Mais au terme de cette étude, STOUT a été frappé par l'évolution bénigne de ces tumeurs, ce que les observations de MARTIN et coll. n'avaient pu mettre en évidence. Sur les 69 cas, deux fois seulement des métastases furent signalées.

STOUT a appelé ces tumeurs bizarres "leiomyoblastome", suivant les cas "leiomyoblastome bénin" ou "leiomyoblastome malin". C'est le nom qui leur est resté dans la littérature anglo-saxonne.

Après ces deux publications capitales de 1960 et 1962, nous avons retrouvé, en France, seize nouvelles observations publiées de "tumeur myoïde" qui confirment toutes le travail de MARTIN et coll. et mettent en évidence cette cellule caractéristique que nous appellerons "cellule myoïde". Mais le caractère intramural de cette tumeur ne peut être retenu. Par contre, le caractère habituellement bénin de l'évolution est confirmé.

Nous avons retrouvé également une dizaine d'observations en Amérique du Nord, en Angleterre, en Allemagne. Des cas ont été décrits au Japon et aux Indes. Il nous a malheureusement été impossible de nous procurer ces publications.

Nous avons donc au total regroupé 109 observations de tumeurs myoïdes :

- 20 observations en France ;
- 69 observations de STOUT aux U.S.A. ;
- 10 observations de TALLQVIST en Finlande ;
- 10 observations diverses, anglaises, allemandes ou nord-américaines.

Nous noterons enfin que ces tumeurs n'existent pas seulement au niveau de la musculature de l'estomac. Deux cas de tumeurs myoïdes de l'utérus ont été publiés et un cas de tumeur myoïde de l'uretère et, plus récemment, un cas de tumeur myoïde du jéjunum. Le petit nombre d'observations publiées montre donc qu'il s'agit d'une tumeur très rare qui, de surcroît, n'est certainement pas toujours identifiée.

L'objet de notre travail sera, au moyen des observations recensées et d'une observation personnelle, de faire apparaître au mieux l'aspect des "tumeurs myoïdes" ou "leiomyoblastomes" de l'estomac.

Chapitre II

OBSERVATION PERSONNELLE

Clinique

L'histoire de ce malade se déroule de façon imprévue, l'hospitalisation ayant été motivée pour une affection sans rapport avec la tumeur gastrique.

Monsieur K..., âgé de 70 ans, entre dans le Service du Docteur FRILEUX, le 25 Novembre 1968, pour y subir une cystectomie.

Ce malade posait le problème d'hématuries au long cours récidivantes, mises sur le compte de "polypes vésicaux", déjà traités deux fois par électrocoagulation et cobaltothérapie.

En dehors de cette histoire urinaire, les antécédents du malade comportent des douleurs et un syndrome artéritique a minima des membres inférieurs.

On ne signale aucun trouble digestif.

La cystectomie est pratiquée le 16 Novembre 1968, par le Docteur REGENSBERG.

Compte rendu opératoire :

"Médiane sous-ombilicale.

1- Par voie sous-péritonéale, abord des ure-

tères au détroit supérieur et contrôle des artères hypogastriques. Les adhérences multiples rendent le décollement particulièrement difficile.

2- Après extrapéritonisation de la vessie, cystectomie totale emportant la prostate. La face antérieure est unie au pubis par un bloc compact ; une blessure des veines de Retzius englobées dans la sclérose est réparée ; le décollement d'avec le rectum est difficile.

3- Coffey deuxième manière : urétéro-sigmoïdostomie sur sonde urétérale avec trajet en chicane. Repéritonisation.

4- Fermeture du péritoine. Drainage de l'espace sous-péritonéal.

Les sondes urétérales sortent par l'anus par l'intermédiaire d'un drain rectal."

L'examen histologique des prélèvements (Professeur LEVILLAIN) "permet de reconnaître une tumeur papillaire végétante de la vessie. Par place, cette lésion prend l'aspect d'un épithélioma paramalpighien dont le stroma est inflammatoire. Cette tumeur est partiellement nécrosée et elle infiltre la paroi musculaire."

Les suites opératoires sont normales au point de vue urinaire.

Ce n'est qu'au décours de l'intervention qu'apparaissent pour la première fois des signes digestifs, consistant en éructations invincibles, pénibles pour le malade, commençant peu après les repas, accompagnées d'un état nauséeux et exceptionnellement de vomissements alimentaires.

Il n'y a pas de brûlure, pas d'hémorragie digestive.

A la palpation, on ne sent aucune tumeur épigastrique.

La radiographie de l'estomac montre "une image lacunaire, ovalaire de la grande courbure, traduisant l'existence d'une formation pariétale grossièrement régulière. Les zones voisines paraissent souples."

Le 21 Janvier 1969, une gastrectomie partielle est pratiquée par le Docteur REGENSBERG.

Compte rendu opératoire

"Médiane sus-ombilicale.

On découvre, au niveau de la grande courbure antrale, une tumeur régulière, arrondie, de la taille d'une petite orange, très vascularisée, à développement extragastrique pour les quatre-cinquièmes de son volume, et semblant crever la paroi gastrique.

Exérèse limitée emportant une collerette de 1 cm. de paroi gastrique autour de l'implantation de la tumeur.

L'exploration abdominale est normale (pas de ganglion sus-mésocolique, pancréas un peu ferme, étage sous-mésocolique libre).

Fermeture longitudinale de l'estomac.

On "raccroche" à la grande courbure l'épiploon gastro-colique qui avait été libéré par l'exérèse de la tumeur."

Pour les chirurgiens, la tumeur se présentait comme un neurinome.

Un examen histologique extemporané ne permit pas de porter le diagnostic exact de la lésion. On avait simplement constaté l'existence d'une prolifération tumorale indifférenciée.

Etude macroscopique

La pièce d'exérèse a grossièrement l'aspect d'un champignon avec un pied renflé, un sillon d'étranglement et un chapeau.

Elle mesure au total environ 6,5 cm dans sa plus grande dimension.

Le pied, partie beaucoup moins volumineuse, mesure 2 x 3,5 cm.

Le chapeau mesure 4,5 x 7 cm.

Le pied correspond à la portion endogastrique recouverte par une muqueuse intacte partout.

La tête correspond à la portion exogastrique qui saille violemment dans le péritoine.

La surface en est lisse et rosée, parcourue par des vaisseaux ramifiés.

Le collet d'étranglement, à la jonction des portions endo et exogastrique, est parcouru par une grosse veine.

A la coupe, la pièce apparaît formée d'un tissu ferme, rosé ou blanchâtre.

Les limites sont nettes, sans qu'il existe une capsule.

Des remaniements sont observés sous la forme de cavités kystiques.

Deux de ces cavités sont particulièrement importantes et ont respectivement environ 1 et 2 cm. de diamètre ; l'une est occupée par un épanchement sanguin ; l'autre est vide.

PLANCHE I
****

1 - Aspect extérieur macroscopique.

2 - Aspect en coupe.

3 - Radiographie montrant une lacune antrale.

PLANCHE II
****

1 - Prolifération tumorale constituée de cellules myoïdes.

2 - Détail de la figure précédente.

3 - et 4) - Prolifération tumorale constituée de cellules myoïdes et de cellules fusiformes.

5)- Rapports de la tumeur avec la musculeuse.

6)- Rapports de la tumeur avec la musculeuse.

1

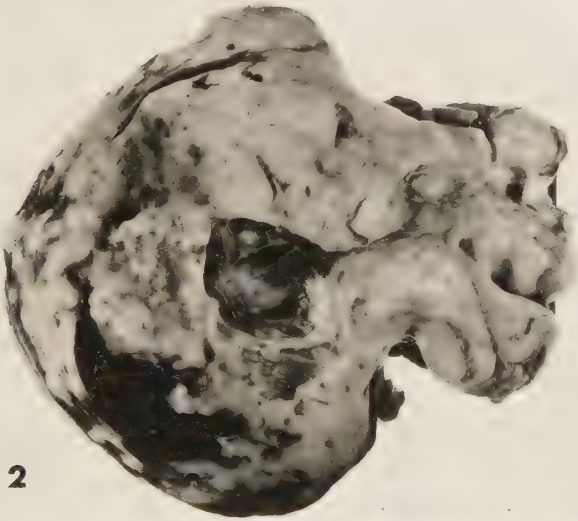

2

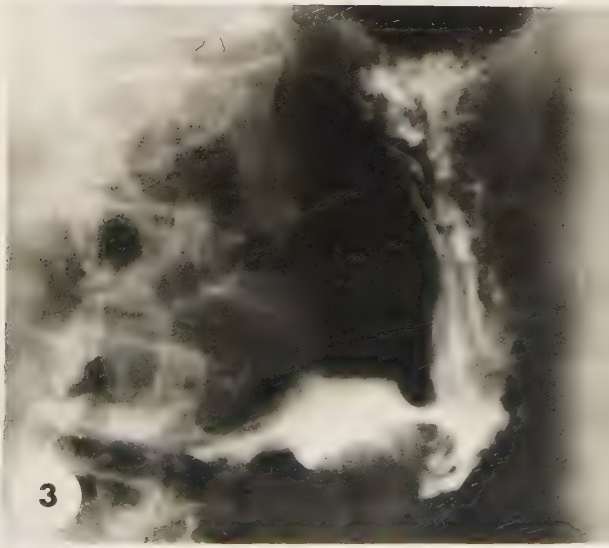

3

Etude microscopique

a)- Topographie.

La muqueuse qui recouvre la partie endogastrique de la tumeur est partout respectée ; la musculaire muqueuse est intacte, sauf en une zone où la tumeur arrive au contact de la muqueuse.

La tumeur occupe le plan musculaire sur toute son épaisseur. De cette musculeuse, il persiste des fibres latéralement et parfois à la surface de la tumeur.

Les rapports entre les fibres musculaires et la tumeur sont très retenues ; cependant, il est impossible de prouver la transformation tumorale des fibres musculaires.

b)- Architecture générale.

La densité cellulaire est très grande ; les cellules s'enchevêtrent comme dans une histiocytofibrome, de façon désordonnée, fréquemment "en paquet d'épingles".

Aucune disposition particulière n'apparaît et, en particulier, on ne voit aucune disposition tourbillonnante.

Le stroma est généralement pauvre.

Les colorations électives mettent en évidence un grand nombre de fibres de réticuline ; ces fibres ont une épaisseur très variable : tantôt elles sont très ténues, tantôt très épaisses.

Parfois, elles se disposent en travées rectilignes courtes et isolées ; parfois, elles encerclent ou des cellules isolées ou des groupes de cellules.

Les remaniements sont fréquents et consistent essentiellement en plages "dégénératives" qui corres-

pondent à un oedème et à une liquéfaction du tissu conjonctif.

Ces altérations aboutissent à la formation des cavités kystiques.

On trouve des infiltrats lymphoïdes souvent étendus, sans centre germinatif. Quelques infiltrats inflammatoires sont dispersés sous la forme d'un semis de polynucléaires ou de lymphocytes.

La vascularisation est assurée par un petit nombre de vaisseaux possédant une paroi propre, parfois musculaire : dans certains cas, ce sont de petits capillaires qui assurent la vascularisation.

On ne note aucune disposition périthéliale des éléments tumoraux.

c)- Les cellules tumorales.

Ces cellules consistent, d'une part en éléments différenciés que l'on peut appeler "myoïdes" et, d'autre part, en cellules myoïdes.

- La cellule myoïde :

Les cellules myoïdes sont peu nombreuses ; elles apparaissent dispersées ou groupées en petit nombre.

Elles sont toutes observées dans une même région.

Ce sont des cellules volumineuses, polygonales, à noyau excentré ; la membrane cellulaire est nette. Le protoplasme faiblement acidophile comporte deux zones : près du noyau, le protoplasma prend un aspect sombre et condensé ; en périphérie, il se vacuolise pour réaliser une zone claire autour de la zone sombre.

La zone claire est plus ou moins importante d'une cellule à l'autre.

La coloration au PAS est négative.

La coloration au trichrome de Masson permet de mettre en évidence, dans le protoplasma, de nombreux petits grains rouge vif.

Les noyaux sont assez réguliers, ovoïdes ou arrondis, possédant une chromatine peu dense.

- Les autres cellules :

Ces cellules possèdent une membrane plus ou moins nette. Leur protoplasma est très abondant et acidophile.

Leur forme est variable, grossièrement allongée.

Elles se caractérisent surtout par leurs noyaux. Ce sont des noyaux polymorphes, généralement pauvres en chromatine, avec un ou plusieurs nucléoles bien visibles, des vacuoles intranucléaires.

Ces noyaux sont ovalaires, assez réguliers ou allongés, incurvés, encochés, étirés.

Certains sont volumineux et hyperchromatiques.

Quelquefois, les cellules sont multinucléées.

On n'observe pas de mitoses.

En conclusion : Les caractères, tant macroscopiques que microscopiques, sont ceux d'une tumeur myoïde de l'estomac.

o

o o

Ce malade a donc présenté simultanément deux tumeurs.

Il va sans dire que la lésion gastrique n'a absolument aucun rapport avec le carcinome vésical.

Evolution

Revu six mois après la gastrectomie, le malade ne présente aucun signe digestif.

Chapitre III

LES OBSERVATIONS DE LA LITTERATURE

Nous présentons ici les 109 observations que nous avons pu recueillir dans la littérature.

Certaines de ces observations ont été fort détaillées par les auteurs ; nous les résumerons.
D'autres, en revanche, celles de STOUT en particulier et celles de TALLQVIST, sont très succinctes. Nous nous bornerons à les inscrire dans un tableau synoptique destiné à mettre en relief les traits essentiels des tumeurs myoïdes.

o o

1°)- MARTIN J.F., BAZIN P., FEROLDI J., CABANNE F.- Lyon, 1960.

Observation N° 1 :

Clinique : Chez un homme de 58 ans, apparition de crises douloureuses épigastriques, d'un affaiblissement de l'état général et d'un amaigrissement. A la palpation, on retrouve une masse sous-hépatique.

A l'intervention (Juillet 1946) :

Découverte d'une énorme tumeur pédiculée de la petite courbure de l'estomac, creusée d'une cavité à paroi bourgeonnante et remplie de liquide séro-hématique.

Une gastro-entérostomie sans résection est pratiquée.

Trois ans plus tard, rechute et mort par généralisation.

2°)- MARTIN J.F., BAZIN P., FEROLDI J., CABANNE J.- Lyon, 1960.

Observation N° 2 :

Clinique : Chez un homme de 40 ans, devant l'aggravation d'un syndrome ulcéreux atypique évoluant depuis une dizaine d'années, une radiographie de l'estomac est pratiquée et montre un ulcère du bulbe duodénal avec une image d'attraction de la petite courbure à son tiers moyen.

A l'intervention (Décembre 1947) :

On trouve deux tumeurs gastriques; l'une, grosse comme une noix, d'allure fibreuse, siège sur la grande courbure à 2 cm du pylore ; l'autre, grosse comme une mandarine, s'implante sur la grande courbure. Ces tumeurs sont violacées, massives à la coupe, avec une région polykystique emplie de liquide brun-roux.

Une gastrectomie très étendue est pratiquée.

En 1959, douze ans après, se produit une récidive. La gastrectomie est totalisée.

On retrouve à nouveau deux tumeurs : l'une incluse dans la paroi postérieure du moignon gastrique, de la taille d'un oeuf de poule, respectant à la fois la muqueuse et la séreuse ; l'autre, développée quelques centimètres au-dessus, de la taille d'une cerise.

La lésion primitive avait une allure de tumeur pyoïde caractéristique ; la récidive comporte des zones étendues leiomyosarcomateuses.

3°)- MARTIN J.F., BAZIN P., FEROLDI J., CABANNE F.- Lyon, 1960.

Observation N° 3 :

Clinique : Chez un homme de 68 ans, à l'occasion d'un moelena inaugural, une radio digestive est pratiquée, montrant un rétrécissement antro-pylorique et une image lacunaire de la grande courbure.

A l'intervention (Janvier 1955) : on trouve une tumeur antro-pylorique bien limitée, de la taille d'une mandarine. A la coupe, la lésion semble croître aux dépens de la musculeuse de la grande courbure et fait éclater la muqueuse en surface.

Une gastrectomie large des deux-tiers est pratiquée.

Evolution : Cinq ans après, pas de récidive.

4°)- MARTIN J.F., BAZIN P., FEROLDI J., CABANNE F.- Lyon, 1960.

Observation N° 4 :

Clinique : Chez une femme de 60 ans, présentant des gastrorragies minimes, la radio montre une tumeur de la grande courbure.

A l'intervention (Mars 1959) : On trouve une tumeur intrapariétale de la taille d'une cerise, déformant le tiers supérieur de la grande courbure, refoulant la muqueuse qui est simplement déhiscente en un point et émettant une petite hernie du côté péritonéal.

On pratique une gastrectomie.

Un an après, aucune récidive n'est survenue.

N.B.- Pour ces quatre observations, les auteurs ne donnent pas une étude histologique particulière à chaque cas, mais en font une synthèse.

5°)- LEGER H., DUBARRY J.J., DARMAILLAC R., KERMAREC J., PLANES A. - Bordeaux, 1962.

Clinique : Chez une femme de 71 ans, se posait le problème d'une récidive cancéreuse. Des troubles digestifs accompagnés d'un affaiblissement de l'état général apparaissaient quatre ans après une gastrectomie subtotale pratiquée pour un syndrome ulcéreux hémorragique. On avait posé le diagnostic d'épithélioma atypique à cellules mucipares après étude de la pièce d'exérèse.

A la réintervention (Février 1962) : il existe une infiltration de la paroi du moignon gastrique; la muqueuse est saine ; il n'y a pas de ganglions.

Histologie : On trouve une prolifération tumorale nodulaire assez mal limitée, située dans la musculeuse, arrivant au contact de la muscularis mucosae, infiltrant cette dernière et la dépassant en quelques points, ce qui détermine de petites exulcérations de la muqueuse.

La prolifération néoplasique est formée de nappes ou de cordons de cellules de taille moyenne, à cytoplasme clair.

Les noyaux sont gros, réguliers.

Il n'y a pas de mitoses.

Ces cellules sont individuellement engainées par des fibres collagènes relativement épaisses, dessinant un réseau à mailles régulières.

Le diagnostic de tumeur myoïde fut porté.

6°)- BOUISSOU H., FAMILIADES J., FAMILIADES C.-
Thèse de H.M. TAGHI - Toulouse, 1964.-

Clinique : Chez un homme de 57 ans, qui présente des crises douloureuses abdominales depuis cinq ans, une crise plus violente prend une allure d'occlusion intestinale. Une masse est palpée dans le quadrant supéro-gauche de l'abdomen.

A l'intervention (Octobre 1963) : On trouve une tumeur arrondie de 20 cm de diamètre, bien limitée, reliée à l'estomac par un pédicule. La tumeur est rénitente au toucher. Sa surface est lisse, sillonnée de vaisseaux.

A l'ouverture, s'écoule un liquide sanguin épais et des débris nécrotiques.

La tumeur s'implante dans la musculeuse sous l'apparence d'une formation blanc rosé à contours polycycliques qui déborde de part et d'autre le pédicule de deux centimètres.

On pratique l'ablation de la tumeur, accompagnée de la résection d'un segment pariétal de part et d'autre du pédicule.

Histologie : La muqueuse et la sous-muqueuse sont intactes, en dehors d'un état congestif.

La zone d'implantation se fait à l'évidence dans la musculeuse. Les éléments cellulaires arrondis avec masse granuleuse périnucléaire et zone claire périphérique prédominent, nettement organisés en amas ou en travées. Ces éléments fusiformes sans myofibrilles se groupent en faisceaux tourbillonnants.

Enfin, parmi ces faisceaux, on trouve des cellules volumineuses à noyaux hyperchromatiques, bourgeonnants et comportant de nombreuses mitoses.

La stroma-réaction est négligeable ; il existe cependant un abondant réseau réticulinique.

7°)- FONTAINE R., LANG G., HUBEL G., PHILLIPE E. - Strasbourg, 1964 -

Clinique : Chez un homme de 65 ans, présentant des crises douloureuses abdominales de plus en plus fréquentes, on trouve à la palpation une grosse masse mobile dans la région para-ombilicale droite. Le lavement baryté montre une compression du cadre duodénal et du colon transverse.

A l'intervention : On trouve une énorme tumeur rattachée par un mince pédicule à l'estomac.

Une exérèse de la masse tumorale est pratiquée, sans qu'il soit besoin d'amputer la muqueuse gastrique.

La tumeur est mi-solide, mi-kystique, d'un poids d'environ 4 kg.

A l'examen extemporané, on avait posé le diagnostic de sarcome adénoïde.

Histologie : La tumeur est constituée par une prolifération de cellules arrondies à cytoplasme acidophile homogène ou granuleux, sans myofibrilles ; le noyau est central ; le plus souvent, il y a une zone claire périnucléaire.

Ces cellules se disposent en massifs amas lobulés ou larges cordons, entourés par une fine maille réticulinique.

En périphérie de la zone kystique, on trouve, outre quelques foyers néoplasiques comparables à la tumeur, un territoire à cellules fusiformes agencées en faisceaux entrecroisés comparables à un leiomyome.

8°)- MARTIN J.F., TOMMASI M., VAUZELLE J.L., BLYON P.A. - Lyon, 1965.-

Observation N° 1 :

Clinique : Chez un homme de 39 ans, présentant un syndrome dyspeptique banal ancien, s'aggravant, avec des troubles du transit et un amaigrissement, une radio de l'estomac montre une image de compression.

La palpation objective une tumeur para-ombilicale droite.

A l'intervention : On trouve une volumineuse tumeur ayant l'allure d'un myome utérin, coiffée par l'épiploon, reliée par un pédicule à la face antérieure de l'estomac. On réalise l'ablation de la tumeur et d'une collerette autour du pédicule.

Histologie : La tumeur siège dans la sous-muqueuse ; elle s'infiltre sans interposition de capsule entre les faisceaux musculaires.

La muqueuse est intacte.

La tumeur est formée de nappes cellulaires compactes, présentant des foyers hémorragiques ou pseudo-kystiques "dégénératifs".

Le stroma est réduit le plus souvent à une mince résille réticulinique épaissie. Parfois, il réalise des bandes fibro-hyalines.

Les divers types cellulaires sont représentés par des cellules globuleuses à membrane nette avec un cytoplasme vacuolaire en périphérie et un archoplasme périnucléaire contenant des granulations colorées en rose par le trichrome de masson. Les noyaux sont arrondis, sans mitoses ni monstruosités visibles.

Par ailleurs, il existe des cellules piriformes, quelquefois fusiformes, toujours dépourvues de fibrilles.

9°)- MARTIN J.F., TOMMASI M., VAUZELLE J.L., BRYON P.A. - Lyon, 1965 -

Observation N° 2 :

Clinique : Chez un homme de 64 ans, présentant un syndrome dyspeptique banal, une radio de l'estomac montre une tumeur d'allure bénigne.

A l'intervention : On trouve une tumeur située dans la région antro-pylorique, du volume d'une orange, arrondie, lisse et mobile, recouverte par une muqueuse gastrique partiellement ulcérée.

Histologie : La tumeur siège dans la sous-muqueuse. Elle est séparée de la muqueuse par une lame fibreuse assez dense. La tumeur est formée de nappes cellulaires compactes et denses, dans lesquelles existent quelques foyers hémorragiques et de petits infiltrats lymphocytaires disséminés.

Les cellules sont tassées ou séparées par une substance hyaline ou fibrillaire.

Les cellules globuleuses typiques sont mises en évidence.

La vascularisation se fait par capillaires de type embryonnaire, autour desquels les cellules ébauchent parfois des dispositifs plus ou moins concentriques.

10°)- MARTIN J.F., TOMMASI M., VAUZELLE J.L., BRYON P.A. -

Observation N° 3 :

Clinique : L'histoire se résume à l'apparition de moelena chez un homme de 84 ans, sans signes radiologiques.

A l'intervention : On trouve une tumeur bilobée de la face postérieure de l'antre pylorique. Elle

semble bien limitée. En son centre, existe une zone de nécrose et en surface la muqueuse est ulcérée.

Histologie : La tumeur a un développement sous-muqueux et sous-séreux. Elle s'insinue entre les faisceaux de la musculeuse. Une partie en est remaniée par un volumineux foyer nécrotique.

L'architecture tumorale est très compacte. Seules de fines cloisons conjonctives sont décelées.

Les éléments cellulaires prédominants sont des cellules globuleuses ou des cellules allongées ou fusiformes.

11°)- GIRARD M., SAUBIER E., BEL A., VINCENT E., ESTOUR E., HARTEMAN H. - Marseille, 1965 -

Observation N° 1 :

Clinique : Chez un homme de 58 ans; éthylique, présentant des hémorragies digestives, des radios digestives montrent une tumeur volumineuse ovulaire, de la grosse tubérosité, avec une lacune centrale.

A l'intervention (Juin 1963) : On pratique une gastrectomie polaire supérieure associée à une pyloroplastie, au large d'une tumeur mobile double de la grosse tubérosité, sans gros ganglion. A la coupe, la tumeur a l'aspect d'un cancer bourgeonnant ulcéré et pédiculé dans la lumière gastrique.

Histologie : "Il s'agit d'une tumeur située dans la sous-muqueuse et la musculeuse.

Elle est constituée de cellules volumineuses, comportant un noyau arrondi et vésiculeux, entouré d'un protoplasme où s'observent une zone périnucléaire acidophile, puis une zone claire.

Les cellules forment tantôt des masses compactes, tantôt des travées grêles ; parfois, elles sont isolées et séparées les unes des autres par une substance fondamentale oedémateuse et mucoïde."

Une publication postérieure fait savoir que le malade est bien portant plus de cinq ans après l'intervention.

12°)- GIRARD M., SAUBIER E., BEL A., VINCENT E., ESTOUR E., HARTEMAN H. - Marseille, 1965 -

Observation N° 2 :

Clinique : Il s'agit d'une femme de 24 ans, fébricitante, qui consulte pour un affaiblissement de l'état général. La palpation décèle une volumineuse hépatomégalie et une petite tumeur épigastrique.

La radio gastrique montre une image arrondie lacunaire du corps de l'estomac, avec ulcération centrale.

La laparotomie montre un gros foie vineux avec une lame d'ascite et une tumeur gastrique de la taille d'un macaron, que l'on prend pour un carcinome inopérable.

La biopsie révèle qu'il s'agit d'un myome. Une seconde intervention est pratiquée en Janvier 1965, qui consiste en une hépatectomie droite réglée et en une gastrectomie partielle enlevant seulement la zone tumorale.

La tumeur gastrique a le volume de deux noix; sa face séreuse prend un aspect bourgeonnant vineux. La tumeur saille, d'autre part, dans la lumière gastrique sous forme d'une masse bosselée et ulcérée en deux points.

Au niveau du foie, il existe une vaste tumeur encéphaloïde, de coloration blanchâtre à la coupe, enchâssée en amande et occupant la totalité du lobe droit.

Histologie : Au niveau de l'estomac, la tumeur

est formée de cellules assez volumineuses, généralement globuleuses, comportant un noyau parfois nucléolé, riche en chromatine. Le noyau est entouré d'un protoplasme où l'on observe une zone éosinophile et un territoire périphérique plus clair.

On observe quelques mitoses et quelques anomalies cellulaires.

Au niveau du foie, on retrouve une zone métastatique absolument superposable à la tumeur gastrique.

On posa donc le diagnostic de tumeur myoïde maligne.

Une publication postérieure fait savoir qu'un an et demi après l'opération, la malade présenta deux nodules métastatiques au niveau du grand droit, et mourut trois ans et demi après l'intervention, dans un tableau de généralisation métastatique.

13°)- GUILLET R., FEROLDI J. - Lyon, 1965 -

Clinique : Chez un homme de 48 ans, présentant un long passé de gastrite banale, à l'occasion d'un moelena et d'affaiblissement de l'état général, une radio digestive montre une lacune haute de la petite courbure de l'estomac.

A l'intervention (Janvier 1965) : On découvre une tumeur ovoïde du volume d'un oeuf de poule, élastique et mobile, située dans la partie haute de la petite courbure.

Une gastrectomie est pratiquée.

Histologie : La muqueuse gastrique est normale, oedémateuse ou inflammatoire. La tumeur est située profondément au niveau de la musculeuse qui a totalement disparu. La tumeur est formée de cellules, tantôt fusiformes, tantôt globuleuses. Le protoplasme est acidophile, les noyaux assez globuleux.

14°)- VERHAEGHE M., ADENIS L., DELHAY J. -
Lille, 1965 -

Clinique : Chez une femme de 50 ans, présentant des antécédents de gastrite, survient une hématémèse. La radio de l'estomac est normale. On palpe une tumeur dans la région sus-ombilicale à droite.

A l'intervention : On découvre une tumeur amarrée à la face antérieure de l'estomac. Une partie de cette tumeur kystique s'est rompue dans le péritoine. La partie charnue mesure 13 cm de diamètre. Elle soulève la muqueuse qui est légèrement ulcérée.

Histologie : La tumeur est bien limitée sans capsule. Elle prolifère dans la musculeuse qui a pratiquement disparu.

Elle est riche en cellules disposées en plages entourées d'un fin stroma collagéno-réticulinique.

On trouve des cellules arrondies, présentant une zone périphérique vacuolaire, des cellules rappelant les cellules araignées, des cellules fusiformes groupées parfois en faisceaux.

15°)- MIGNON, LE QUINTREC, POTET, LAMBLING -
Paris, 1968 -

Clinique : Chez un homme de 38 ans, présentant des douleurs ulcéreuses depuis 20 ans, une première série de radios montre une niche de la grande courbure. Trois ans après, à l'occasion d'une hématémèse, les radios montrent une image de compression extrinsèque.

A l'intervention (Octobre 1966) : On découvre une tumeur de 6 cm de diamètre, développée au niveau de la portion horizontale de l'estomac, comportant une partie exogastrique et une partie endogastrique.

La tumeur est de consistance molle, assez

vascularisée. Elle soulève la muqueuse gastrique qui est ulcérée.

Histologie : La tumeur bien limitée est remaniée par quelques foyers d'hémorragie. Elle est formée par une prolifération de cellules arrondies à noyaux volumineux à cytoplasme clair granuleux éosinophile ; parfois, apparaît une petite zone périnucléaire granuleuse, d'où se détachent de fines travées limitant des vacuoles optiquement vides. On trouve quelques cellules étoilées ou fusiformes.

Il n'y a pas de monstruosités nucléaires ; les mitoses sont très rares.

La tumeur siège dans la sous-muqueuse et dans la musculeuse. La musculeuse est infiltrée par des travées de cellules tumorales, mais souvent refoulée par la tumeur dont elle est séparée par une pseudo-capsule conjonctive.

16°)- NAHAS V. - Lyon, 1969 -

Clinique : Chez une femme de 60 ans, sans aucun passé digestif, l'apparition d'hématémèse et de moelena montre une image de lacune régulière de l'angle de la petite courbure.

A l'intervention : On découvre une tumeur de la taille d'une prune. C'est une tumeur blanche, développée dans la sous-muqueuse.

Histologie : Cette tumeur présente les caractères d'une tumeur myoïde.

17°)- CHANELIERE N. - Lyon, 1969 -

Clinique : Chez un homme de 41 ans, sans passé digestif, apparaissent des moelenas. Une petite tumeur est palpée au niveau de l'hypochondre droit.

Les radiographies gastriques montrent une image ronde antrale avec une ulcération évoquant un schwannome.

A l'intervention : On découvre une tumeur de la grosseur d'une prune, antrale, intragastrique. On excise la tumeur et sa collerette d'implantation.

Histologie : La tumeur siège entre la séreuse et la muqueuse. Elle est constituée par une prolifération cellulaire fusiforme, souvent tourbillonnante, qui s'associe avec une prolifération vasculaire importante.

On pose le diagnostic d'angiomyome.

18°)- CHEVALIER J. - Lyon, 1969 -

Clinique : Chez une femme de 65 ans, présentant des antécédents de douleurs ulcéreuses, l'apparition d'hématémèse fait pratiquer des radios digestives. Les radios montrent un ulcère bulbaire et, au niveau de l'antre, une image en cocarde.

On pratique une gastrectomie.

Histologie : Il s'agit d'une tumeur à cellules fusiformes, mais le diagnostic est hésitant entre myosarcome et tumeur myoïde.

Quatre ans après, la malade est bien portante.

19°)- SOUSTELLE J., BERTOCCHI R., SAUVAGE Y.

Clinique : Chez un homme de 62 ans, sans passé digestif, l'apparition d'hématémèses au cours d'un traitement anticoagulant fait pratiquer un examen radiologique qui met en évidence une image lacunaire au

niveau du bas-fond de l'estomac.

Une gastrectomie est pratiquée, devant la découverte d'une tumeur bien limitée de la taille d'une noix.

Histologie : La diagnostic de schwannome, d'abord évoqué devant l'importance des remaniements nécrotiques et hémorragiques, est abandonné pour celui de tumeur myoïde.

20°)- MAILLET P., CUCHE J., CROIZAT B. -
Lyon, 1969 -

Clinique : Il s'agit d'une femme de 56 ans, ayant présenté un seul antécédent lointain d'hématémèse. Devant l'apparition d'anémie, de moelena occulte, des radiographies gastriques sont pratiquées. Une tumeur ulcérée de la grosse tubérosité est mise en évidence.

A l'intervention : On découvre une tumeur de la face postérieure de l'estomac, presque totalement exogastrique, de la taille d'un pamplemousse, adhérant au pancréas.

On pratique une gastrectomie polaire supérieure, une spanectomie, une pancréatectomie gauche.

La tumeur est limitée par une capsule, arrondie, et présente des remaniements.

Histologie : La tumeur est constituée d'amas massifs de cellules à granulations éosinophiles; par ailleurs, de cellules fusiformes, de cellules d'allure histiocytaire.

Huit ans plus tard, devant des troubles de compression existant déjà depuis quatre ans, on réintervient.

On découvre une tumeur sous-péritonéale, en

regard de l'arrière-cavité des épiploons, adhérant à la paroi lombaire, ayant la valeur de récidive, et une tumeur du pôle supérieur du rein gauche, ayant la valeur de métastase.

Ces deux tumeurs sont extirpées. Elles ont la même structure que la tumeur initiale, mais présentent plus d'anomalies nucléaires.

21°)- STOUT A.P. - Columbia University, 1962 -

Observation N° 68 :

Clinique : Chez un homme de 65 ans, l'intervention est décidée devant l'apparition de pesanteurs abdominales de plus en plus importantes et une impression clinique de tumeur de la région pancréatique.

A l'intervention : On découvre une tumeur à développement sous-muqueux de 5 cm de diamètre et un kyste pédiculé de 11 cm de diamètre.

Une gastrectomie partielle est pratiquée.

Vingt mois plus tard, une laparoscopie met en évidence des nodules péritonéaux.

Trois mois plus tard, le malade meurt avec des métastases hépatiques.

Histologie : La tumeur primitive est en majeure partie constituée de cellules arrondies de taille variable, comportant des zones claires entourant le noyau. De temps en temps, on trouve des cellules allongées.

Dans certaines régions, il y a de nombreuses mitoses, des noyaux monstrueux.

22°)- STOUT A.P. - Columbia University, 1962 -

Observation N° 69 :

Clinique : Il s'agit d'un homme de 52 ans, porteur depuis deux ans d'un ulcère peptique hémorragique.

L'intervention, à type de gastrectomie partielle, met en évidence une tumeur de 3 cm de diamètre environ, faisant hernie dans la lumière gastrique et ulcérée.

A la coupe, la tumeur est plus ou moins ferme, rosée, parfois hémorragique.

Il existe un ulcère typique associé sur la petite courbure.

On trouve quatre ganglions métastatiques.

L'histologie est stéréotypée : Cellules arrondies, quelques-unes avec des espaces clairs et cellules fusiformes s'infiltrant entre les cellules musculaires.

23°)- YARINGTON et MELVIN D. COOK - New-York, 1962 -

Clinique : Chez un homme de 55 ans, à l'occasion d'une intervention pour hypertension portale, fut découverte une tumeur de la paroi antérieure de l'estomac. Cette tumeur d'un centimètre de diamètre était ferme ; la muqueuse et la musculeuse intactes.

Microscopie : La tumeur n'est pas partout séparée par une capsule de la paroi de l'estomac.

Le stroma est lâche, fibromyxoïde. Les cellules sont arrondies ou fusiformes.

On pense à un "hamartome".

24°)- GUPTA R.K. et John P. CHANDLER -
Massachusetts, 1965 -

Clinique : Chez un homme de 42 ans, à l'occasion d'une hospitalisation pour calcul urétéral, on découvre une tumeur abdominale volumineuse sous-hépatique.

La radio gastrique montre une image de compression au niveau de la grande courbure.

A l'intervention : On découvre une tumeur de la taille d'une tête de foetus, issue de la grande courbure de l'estomac, adhérant au mésocolon transverse et, d'autre part, faisant saillie dans la lumière de l'estomac.

25°)- KELSEY J.R. - Houston, 1966 -

Clinique : Il s'agit d'un homme de 59 ans, porteur depuis dix ans d'une hernie hiatale, qui présenta brusquement une douleur thoracique antérieure droite et un épanchement pleural.

On pose le diagnostic d'embolie pulmonaire et un traitement anticoagulant est institué.

Deux jours après, des douleurs abdominales apparaissent brutalement et un tableau d'hémorragie interne se constituera rapidement.

A l'intervention : On trouve une importante hémorragie intra-péritonéale. L'hémorragie semble provenir d'une zone de la séreuse de l'estomac, recouverte de sang coagulé.

On prélève cette zone et on pratique une gastrectomie partielle.

Histologie : Dans le fragment prélevé, au sein d'un tissu remanié par l'hémorragie, on trouve quelques fragments tumoraux formés de cellules arrondies

à cytoplasme abondant, mal limitées, et des cellules fusiformes.

Le reste de l'estomac est parfaitement normal.

26°)- SINNREICH M., FRIEDMANN R., DASCO M.R. et STEIN W. - 1966 -

Clinique : Chez une femme noire de 70 ans, présentant des douleurs abdominales prédominant dans la fosse iliaque droite, la palpation retrouve une masse à ce niveau.

A l'intervention : On pensait qu'il s'agissait d'un utérus fibromateux. En fait, on découvre une tumeur occupant tout l'abdomen, n'ayant aucun rapport avec les organes pelviens.

La tumeur est amarrée à la grande courbure de l'estomac. Elle peut être excisée sans que l'on touche à la muqueuse gastrique.

Cette tumeur est bilobée.

L'histologie révèle différents aspects : fibres musculaires lisses, cellules fusiformes ; ailleurs, cellules rondes avec un cytoplasme vacuolaire.

27°)- SCHOFIELD P.F. et FOX H. - Manchester (G.-B.), 1965 -

Clinique : Il s'agit d'une femme de 50 ans, qui présenta brusquement des douleurs épigastriques de type ulcéreux. La radio montre une image lacunaire du corps de l'estomac.

A l'intervention (Mars 1954) : On découvre une tumeur de 4 cm. de diamètre, mobile, reliée par un pédicule à la grande courbure, ulcérée en surface.

Microscopie : La tumeur est formée de cellules arrondies, de cellules fusiformes.

28°)- SCHOFIELD P.F. et FOX H.
Manchester (G.-B.), 1966 -

Clinique : C'est un homme de 56 ans, ayant un long passé de douleurs gastriques. Ces douleurs deviennent très importantes et sont accompagnées de vomissements. A la palpation, on découvre une grosse masse sus-ombilicale.

La radio montre une lacune antro-pylorique.

A l'intervention : On découvre une masse polykystique reliée par un pédicule à la face postérieure de l'estomac, dans la région antro-pylorique.

Microscopie : Cellules rondes ou fusiformes.

29°)- P. BOCKEL, E. DOYRON - Allemagne, 1966 -

Clinique : Il s'agit d'une femme de 75 ans au long passé digestif.

A l'occasion d'une hématémèse, la radio de l'estomac fit découvrir une image lacunaire bien limitée avec une niche centrale de l'antre.

A l'intervention : On découvre une tumeur bien limitée, de la grosseur d'une prune, développée dans la paroi antérieure, ulcérée en surface.

L'examen histologique montre des cellules rondes.

30°)- LYNWOOD J., HERRINGTON J.L. -
Nashville, Tennessee, 1966 -

Clinique : Il s'agit d'un homme de 54 ans, présentant depuis quelques mois des douleurs épigastriques.

La radio montre une lacune au niveau de la grande courbure antrale et une hernie hiatale.

A l'intervention (Mars 1965) : On découvre une tumeur ovalaire de 4 x 3 x 2 cm, développée dans la paroi postérieure, au niveau de l'antre gastrique, bien mobile, molle.

L'exérèse de la tumeur et d'une collerette de paroi postérieure fut réalisée.

Microscopie : La tumeur est constituée de grosses cellules arrondies, très souvent vacuolaires ; la muqueuse et la séreuse sont saines.

31°)- HERRINGTON J.L. Jr. - 1968 -

Clinique : Chez un homme de 75 ans, sans passé digestif, l'apparition d'hématémèse fait pratiquer des radios digestives qui révèlent, d'une part l'existence d'une hernie hiatale, d'autre part, une image lacunaire ovalaire au niveau de la grande courbure, dans la région antrale.

On pratique une gastrectomie.

A l'intervention : On découvre une tumeur de 4 x 4 cm, intramurale, bombant vers la séreuse, mais non vers la muqueuse.

Le diagnostic de leiomyome évoqué est réfuté devant la présence de grosses cellules claires.

Le nombre élevé de mitoses fait craindre une évolution maligne.

32°)- WOLF J.S. - Chicago, 1968 -

Clinique : Chez un homme noir de 70 ans, sans passé digestif, une importante augmentation de volume de l'abdomen se constitue en six semaines.

On palpe une masse dans la région péri- et sus-ombilicale droite. La radiographie gastrique montre une image de compression extrinsèque au niveau de la grande courbure.

A l'intervention : On découvre une masse encapsulée, amarrée par un pédicule à la grande courbure.

On pratique une gastrectomie partielle.
La tumeur a 35 x 20 x 8 cm. Il existe de plus un petit nodule intramural de 1 cm de diamètre.

Histologie : La tumeur est faite de cellules arrondies avec un cytoplasme vacuolaire, de cellules à cytoplasme abondant éosinophile, de cellules polygonales, fusiformes, avec des myofibrilles.

On fait le diagnostic de tumeur myoïde.

Par contre, le petit nodule associé est un leiomyome typique.

OBSERVATIONS DE	MARTIN 1	MARTIN 2	MARTIN 3	MARTIN 4	LEGER	BOUISSOU	FONTAINE
1- SEXE	M	M	M	F	F	M	M
2- AGE	58	40	68	60	71	57	65
3- ANTECEDENTS DIGESTIFS	+	+	-	-	Gastrectomie pour "épithélioma" 4 ans avant	+	-
4- DEPISTAGE	Douleurs épigastriques E.G. ↘	Douleurs épigastriques ulcériformes ↗	Moelena	Hématémèse	E.G. ↘	Douleurs abdominales	Douleurs abdominales
5- CLINIQUE	Tumeur				Douleurs épigastr. ulcér.	Tumeur	Tumeur
6- RADIOLOGIE	+	+	+	+	+	-	+
7-INTERVENTION	Gastro-entérostomie sans résection	Gastrectomie partielle	Gastrectomie partielle	Gastrectomie	Gastrectomie totalisée	Enucléation	Enucléation
8- SIEGE DES TUMEURS	Petite courbure	Grande courbure	Gde.Courbure antro-pylor.	Gde courbure	Moignon gastrique	Grande courbure	Grande courbure
9-DEVELOPPEMt.	Endogastrique	Endogastrique	Endogastrique	Intramurale	Intramurale	Exogastrique	Exogastrique
10- TAILLE	Enorme	2 tumeurs : noix, mandarine	Mandarine	Cerise		20 cm	29x19x9 cm.
11- FORME		Arrondie	Arrondie	Arrondie		Arrondie	Ovoïde
12- CONSISTANCE						Rénitente	Rénitente
13-REMANIEMTS.	Kystique	Kystique				Kystique	Kystique

14-ULCERATION EN SURFACE	-	-	+	±	-	-	-
15- LIMITES					-	+	±
16-TOPOGRAPHIE MICROSCOPIQUE					Musculeuse Ss-muqueuse + muqueuse	Musculeuse	
17-ARCHITECTURE		Massive			Massise ou trabéculaire	Massive ou trabéculaire	Massive ou trabéculaire
18- CELLULES MYOIDES	+	+	+	+	+	+	+
19- CELLULES FUSIF.& POLYG.	+	+	+	+	-	+	+
20- ATYPIES CELLULAIRES	+	+	+	+	-	Cell.d'aspect "leiomyosarcomateux"	-
21- MITOSES NOMBREUSES					-	+	-
22- STROMA						-	
23-PRESENCE DE RETICULINE					+	+	+
24-DISPOSITION PARTICULIERE						Palissadique périthéliale	Tourbillonnante
25- VASCULAR.							
26-REMANIEMTS.					-		+
27-METASTASES EVOLUTION	Rechute Décès 3 ans après	Rechute 12 ans après 2 tumeurs retrouvées s/ le moignon d'aspect léiomyosarcomateux	Bien portant 5 ans après				Bien portant 6 mois après

	MARTIN 1	MARTIN 2	MARTIN 3	GIRARD 1	GIRARD 2	GUILLET	VERHAEGUE	MIGNON
1-	M	M	M	M	F	M	F	M
2-	39	61	81	58	24	48	50	38
3-	+			+	-	+	+	+
4-	Douleurs épigastr. E.G. ↘	Douleurs épigastriques	Moelena	Douleurs épigastriques	E.G. ↘	E.G. ↘	+ Hématémèse	Douleurs épigastriques ulcériformes
5-	Tumeur			Hématémèse Moelena	Tumeur + Hépatomégalie	Moelena	Tumeur	Hématémèse
6-	+	+	-	+	+	+	-	+
7-	Enucleation	Gastrectomie	Gastrectomie	Gastrectomie partielle	Gastrectomie partielle Hépatectomie partielle	Gastrectomie	Gastrectomie	Gastrectomie
8-	Face antérieure	Antre	Antre	Grosse tubérosité	Petite courbure, foie	Petite courbure	Face antérieure	Grande courbure
9-	Exogastrique	Intramurale	Intramurale	Endogastrique	Endogastrique	Endogastrique	Exogastrique Endogastrique	Exogastrique Endogastrique
10-	≃ 20 cm	Orange		10 cm × 7 cm	5 x 3 cm	≃ 5 cm	13 cm + kyste	4 × 6 cm
11-	Ovoïde	Arrondie	Bilobée	Ovoïde	Discoïde irrégulière	Ovoïde	Arrondie	Bilobée
12-	Ferme			Ferme	Ferme		Ferme Rénitente	Molle
13-	Hémorrag. Nécrotiques	+				+	Kystique	+

14- -	+	+	+	+	+	+	+
15- -	+	+		+	+	+	+
16- Sous-muqueuse Musculeuse	Sous-muqueuse	Sous-muqueuse Sous-séreuse	Sous-muqueuse Musculeuse	Sous-muqueuse Sous-séreuse	Musculeuse	Musculeuse	Sous-muqueuse Musculeuse
17- Massive	Massive	Massive	Massive ou trabéculaire	+		Massive	
18- +	+	+	+	+	+	+	+
19- +		+			+	+	+
20- -	-	-		+	-		-
21- -	-	-		+	-		±
22- -			+				-
23- +		+				+	+
24-	Périthéliale	Périthéliale					
25-	Capillaires embryonnaires	Capillaires sinusoïdes					"normale"
26- +	+	+					
27-Bien portt. 3 ans après			Bien portant 5 ans après	Métastase hépatique puis de la paroi Décès 3 ans ½ après		Bien portant 8 ans après	Bien portant après 18 mois

	STOUT 1	STOUT 2	NAHAS	CHANELIERE	CHEVALIER	SOUSTELLE	MAILLET
1-	M	M	F	H	F	H	F
2-	71		60	41	65	62	56
3-			-	-	Ulcère associé	-	+
4-			Hémétémèses	Moelena	Hématémèse	Hématémèse	Moelena
5-				Tumeur			
6-			+	+	+	+	+
7-	Enucléation	Gastrectomie partielle	Gastrectomie	Enucléation	Gastrectomie	Gastrectomie	Gastrectomie
8-			Petite courbure	Antre	Antre		Grosse tubérosité face postérieure
9-			Endogastrique	Endogastrique			Endogastrique Exogastrique
10-	3 cm		≃ 3 cm	≃ 3 cm			≃ 10 cm
11-			Ronde				
12-							
13-							

14-		+			++	+
15-		+	+		+	+
16-						
17-						
18- ±	+	+	+	+	+	+
19-		+	+	+	+	+
20-				+ +		
21-				+ +		
22-						
23-						
24-			Tourbillon^{te}			
25-			+ +			
26-						
27-		En vie deux ans après	En vie 1 an $\frac{1}{2}$ après	En vie 4 ans après	En vie 2 ans après	8 ans après, récidive locale + métastase rénale

	STOUT 3	STOUT 4	STOUT 5	STOUT 6	STOUT 7	STOUT 8	STOUT 9	STOUT 10
1-	F	M	M	M	M	F	M	F
2-	67	70	55	59	38	74	60	51
3-								
4-								
5-								
6-								
7-			Gastrectomie partielle	Enucléation	Gastrectomie partielle	Gastrectomie partielle	Gastrectomie partielle	Gastrectomie partielle
8-								
9-				Exogastrique				
10-	Petite		5 cm					
11-				13 × 10 × 5cm	7,5 cm	5,5 × 3 cm	7 × 5 × 4 cm	8 cm
12-								
13-								

14-							
15-							
16-							
17-							
18- ±	±	+	±	±	±	+	±
19-							
20-							
21-						+	+
22-							
23-							
24-							
25-							
26-							
27- Découverte d'autopsie	Découverte d'autopsie						

	STOUT 11	STOUT 12	STOUT 13	STOUT 14	STOUT 15	STOUT 16	STOUT 17	STOUT 18
1-	F	F	F	F	M	M	M	F
2-	73	72	50	85	71	23	55	56
3-								
4-								
5-								
6-								
7-	Gastrectomie partielle	Gastrectomie partielle	Gastrectomie partielle		Gastrectomie partielle	Gastrectomie partielle		
8-								
9-								
10-								
11-	4 × 5cm		11 × 5 cm		1,8 cm	2 tumeurs 5,5 × 4 ×4,5 3 × 2 × 1,7	3	1,5
12-								
13-								

14-							
15-							
16-							
17-							
18- +		+	+	±	+	+	±
19-							
20-							
21-							
22-							
23-							
24-							
25-							
26-							
27-			Découverte d'autopsie				Découverte d'autopsie

	STOUT 19	STOUT 20	STOUT 21	STOUT 22	STOUT 23	STOUT 24	STOUT 25	STOUT 26
1-	M	M	M	F	F	M	F	M
2-	86	53	71	46	60		74	56
3-								
4-		Douleurs épigastriques ulcériformes			Douleurs épigastriques ulcériformes			
5-								
6-								
7-	Gastrect. partielle	Gastrectomie partielle	Gastrectomie partielle	Gastrectomie partielle	Enucléation	Gastrectomie partielle	Gastrectomie partielle	Gastrectomie partielle
8-								
9-								
10-			2,5 × 1	5 × 7	Petite	0,5	9	4
11-	5 ×3×2,5	1,5						
12-								
13-								

14-							
15-							
16-							
17-							
18- +	+	+	+	±	+	±	±
19-							
20-							
21-							
22-							
23-							
24-							
25-							
26-							
27- Découverte d'autopsie							

	STOUT 27	STOUT 28	STOUT 29	STOUT 30	STOUT 31	STOUT 32	STOUT 33	STOUT 34
1-	M	M	F	F noire	M	F	F	M
2-	32	45	66	39	53	62	63	56
3-								Ulcère duodénal
4-								
5-								
6-								
7-	Gastrectomie partielle	Gastrectomie partielle	Gastrectomie partielle	Gastrectomie partielle	Gastrectomie partielle	Enucléation	Enucléation	Gastrectomie partielle
8-								
9-								
10-	3,5	6,5	4	5 × 2,5	4,5	3 cm	13×10,6×9,6	
11-								
12-								
13-								

14-							
15-							
16-							
17-							
18- +	+	+	±	±	+	±	+
19							
20-							
21-							
22-							
23-							
24-							
25-							
26-							
27-							

	STOUT 35	STOUT 36	STOUT 37	STOUT 38	STOUT 39	STOUT 40	STOUT 41	STOUT 42
1-	F	M	M	M	F	M	F	M
2-	72	63	53	50	50	62	40	59
3-								
4-								
5-								
6-								
7-		Gastrectomie partielle	Enucléation		Enucléation	Enucléation	Enucléation	Gastrectomie partielle
8-								
9-								
10-		3,5 × 3	17		2,5	Cerise	2,5	
11-								
12-								
13-								

14-							
15-							
16-							
17-							
18- ±	+	+	+	+	±	±	±
19-							
20-							
21-							
22-							
23-							
24-							
25-							
26-							
27- Découverte d'autopsie							En vie 4 ans après

	STOUT 43	STOUT 44	STOUT 45	STOUT 46	STOUT 47	STOUT 48	STOUT 49	STOUT 50
1-	M	M	M	M	F	M	M noir	M
2-	65	64	37	61	70	52	65	60
3-								
4-			Découverte d'examen radiologique systématique		Découverte lors d'intervention sur la vésicule			
5-								
6-								
7-	Gastrectomie partielle	Gastrectomie partielle	Gastrectomie partielle	Gastrectomie partielle	Enucléation	Gastrectomie partielle	Gastrectomie partielle	Enucléation
8-								
9-								Exogastrique
10-	5	4	2 × 3	12		1,3	5	18
11-								
12-								
13-								

14-							
15-							
16-							
17-							
18- +	+	+	±	+	+	+	±
19-							
20-							
21-							
22-							
23-							
24-							
25-							
26-							
27-		En vie 3 ans après		En vie 3 ans après		Mort en post-opératoire	

	STOUT 51	STOUT 52	STOUT 53	STOUT 54	STOUT 55	STOUT 56	STOUT 57	STOUT 58
1-	M	F	M	F	M	F	M	M
2-	60	60	63	45	64	48	43	51
3-	Cancer estomac associé							
4-			Découverte à un examen radiologique systématique				Hématémèse	
5-								
6-								
7-	Gastrectomie partielle	Enucléation	Enucléation	Gastrectomie subtotale	Enucléation	Enucléation	Gastrectomie partielle	Enucléation
8-								
9-					Exogastrique			
10-	1,5	5	5,5 × 4 × 3	4,5	4,5 × 2,5	5 × 5 × 3	6 × 4	21 × 18 × 5
11-								
12-								
13-								

14-							
15-							
16-							
17-							
18- ±	+	+	+	+	±	+	+
19-							
20-							
21-							
22-							
23-							
24-							
25-							
26-							
27- En vie 4 ans après					En vie 2 ans après		

	STOUT 59	STOUT 60	STOUT 61	STOUT 62	STOUT 63	STOUT 64	STOUT 65	STOUT 66
1-	M	M	M noir	M	F	M	F	F
2-	72	60	66	44	50	51	71	17
3-								
4-								
5-								
6-								
7-	Gastrectomie partielle		Gastrectomie partielle	Gastrectomie partielle	Enucléation	Gastrectomie partielle	Gastrectomie partielle	Enucléation
8-								
9-					Exogastrique			
10-	9 × 6 × 3		5	4	2 tumeurs 11 × 8 × 4 20 × 11 × 8		4 × 3 × 3	
11-								
12-								
13-					Kystique			

14-								
15-								
16-								
17-								
18-	+	+	+	+	+	±	+	+
19-								
20-								
21-								
22-								
23-								
24-								
25-								
26-								
27-							Mort d'autre chose	

	STOUT 67	STOUT 68	STOUT 69	YARRINGTON	GUPTA	KELSEY	SINNREICH
1-	M	M	M	M	M	M	F
2-	85	65	52	55	42	59	70
3-		-	+	-	-	+	-
4-		Douleurs abdominales	Douleurs ulcériformes		Tumeur	Douleurs abdominales	Douleurs abdominales
5-		Tumeur	Hématémèse			Hémorragie interne	Tumeur
6-		-	+		+	-	-
7-	Gastrectomie subtotale	Gastrectomie partielle	Gastrectomie partielle	Gastrectomie partielle	Gastrectomie partielle	Gastrectomie partielle	Enucléation
8-				Paroi antérieure	Grande courbure		Grande courbure
9-		Intrapleurale et exogastrique	Endogastrique	Intramurale	Exo- et Endogastrique	Intramurale	Exogastrique
10-	11,5	5,5x3,5 intra 11,5 exo.	3,5 x 4,5x2,7	1 cm	16 cm		6 x 5 x 5 30 x 23 x 6
11-		Bilobée		Arrondie	Polylobée		Polylobée
12-		Ferme ou rénitente	Ferme	Ferme	Ferme et rénitente		
13-		Kystique	Hémorragique		Kystique	Hémorragique et nécrotique	Kystique

14-			+		-		
15-			-	±		-	+
16-				Sous-muqueuse			
17-							
18-	+	+	+	+	+	+	+
19-		+	+	+	+	+	+
20-		+					
21-		+	+				
22-				+			
23-							
24-							Tourbillon-nante
25-							
26-					+		
27-		Métastase hépatique et péritonéale Mort 2 ans après	4 ganglions métastatiques En vie 2 ans après		Bien portant 1 an après		

	SCHOFIELD 1	SCHOFIELD 2	BOCKEL	HERRINGTON 1	HERRINGTON 2	WOLF	TALLQVIST 1	TALLQVIST 2
1-	F	M	F	M	H	H noir	H	F
2-	50	56	73	54	75	70	71	53
3-	-	+	+	-	-	-		-
4-	Douleurs épigastr.	Douleurs épigastriques	Hématémèse	Douleurs épigastriques	Hématémèse	-	Hématémèse Moelena	-
5-		Tumeur				Tumeur	E.G. ↘	-
6-	+	+	+	+	+	+	+	
7-	Gastrectomie partielle	Gastrectomie partielle	Gastrectomie partielle	Enucléation	Gastrectomie partielle	Gastrectomie partielle	Gastrectomie partielle	Gastrectomie partielle
8-	Grande courbure	Grande courbure	Antre	Grande courbure	Grande courbure Antre	Grande courbure Antre	Face postérieure corps	Face antérieure corps
9-	Endogastrique	Endogastrique	Endogastrique	Intramurale	Intramurale & exogastrique	Intramurale & exogastrique	2 tumeurs : -endogastrique -intramurale	Intramurale
10-	4 cm	14 × 14 × 7	Prune	4 × 3 × 2cm	4 × 4 cm	35 × 20 × 8	- 6 × 5 cm - 0,5 × 0,7	1 × 1 cm
11-	Arrondie	Polylobée		Ovalaire	Ovalaire	Ovalaire	Arrondie	
12-	Molle	Molle		Molle	Ferme	Rénitente		Ferme
13-	Hémorrag.	Kystique				Hémorragique Kystique		

14-	-	-		-		-	+	
15-	+	+		+		+		- -
16-				Sous-muqueuse	Sous-muqueuse Musculeuse	Sous-muqueuse Musculeuse		
17-						Massive		
18-	+	+	+	+	+	+	+	+
19-	+	+	+		+	+	+	+
20-	±					-		+
21-	-	-	-	-	+ +	-	-	-
22-								
23-								
24-								
25-								
26-								
27-	Bien portant 11 ans après	Bien portant 2 ans après				En vie 2 ans après	Décès 3 semaines après intervention	En vie 11 ans après

	TALLQVIST 3	TALLQVIST 4	TALLQVIST 5	TALLQVIST 6	TALLQVIST 7	TALLQVIST 8	TALLQVIST 9	TALLQVIST 10
1-	F	H	F	H	F	F	H	F
2-	26	59	40	61	59	36	52	62
3-		-	-					
4-	Moelena	-	-	Douleur Moelena	Vomissements	Moelena	Hernie hiatale	
5-	Tumeur E.G. ↘	-	-	Tumeur	Tumeur			
6-	+	+	-	+		+		
7-	Gastrectomie + RXthérapie	Gastrectomie Rxthérapie	Gastrectomie	Gastrectomie Rxthérapie	Gastrectomie	Gastrectomie	Gastrectomie	
8-	Prépylorique	Petite courbure	Face antérieure corps	Prépylorique	Pylore	Face postérieure	Face antérieure	Face antérieure
9-	Intramural & endogastrique	Intramural				3 tumeurs : -intramural -exogastrique -exogastrique		
10-	4 × 4 cm	1,5 × 1,3	2 × 2	5,5 cm	5 × 6	2 × 3 cm 2 2	3 × 2,5	0,5 × 0,6
11-								
12-				Ferme	Ferme			
13-							+	

14- +			+	-		-	
15-	+						
16-							
17-							
18-	+	+	+	+	+	+	+
19-	+	+	+	+	+	+	+
20- +	+	+	+	+ +	+ +	+	+
21-	-	-		-			
22-							
23-							
24-							
25-							
26-							
27- En vie après 11 ans	En vie 10 ans après	En vie 7 ans après	En vie 6 ans après	En vie 4 ans ½ après	En vie avec métastases 4 ans après	En vie 1 an après	En vie 3 mois après

Chapitre IV

SYNTHESE ANATOMO-CLINIQUE

A)- CARACTERES MACROSCOPIQUES.

Dimensions

La taille de la tumeur est très variable, oscillant de 0,5 à 30 cm dans sa plus grande dimension.

Le poids varia de quelques centaines de grammes à 4 ou 5 kilogrammes. Mais les extrêmes sont rarement atteints. Deux à trois tumeurs, parmi les cas rapportés, ont un diamètre inférieur à 1 cm ; trois ou quatre dépassent 20 cm de diamètre. La majorité - près de la moitié - des tumeurs atteignent de 1 à 5 cm et près d'un quart ont de 5 à 10 cm dans leur plus grand axe.

Il est à remarquer que les tumeurs les plus volumineuses sont à développement exogastrique et qu'elles comportent une grande cavité kystique, les plus petites tumeurs restant intra-murales.

Nombre

En règle, la tumeur est unique.

Trois fois seulement, il existait deux tumeurs distinctes, et une fois il existait trois tumeurs.

Limites

Macroscopiquement, les tumeurs apparaissent bien limitées et elles possèdent quelquefois une capsule.

Forme

Elle est généralement arrondie ou ovalaire à contours grossièrement réguliers, très souvent polylobée.

Siège

Il est variable. La tumeur peut naître aussi bien d'une courbure que d'une face, dans la portion verticale ou dans la portion horizontale de l'estomac.

Quatre fois sur cinq, il s'agit d'une implantation sur la grande courbure, dans sa portion antrale et plus particulièrement dans la région antro-pylorique.

Ensuite, par ordre de fréquence, viennent les implantations sur la petite courbure, la face antérieure, la face postérieure. Deux fois seulement, la tumeur est née sur la grosse tubérosité. Cette prédominance pour le siège antro-pylorique se retrouve pour toutes les tumeurs bénignes de l'estomac. Les tumeurs malignes ont au contraire tendance à se localiser au niveau des orifices.

Développement de la tumeur

Il peut se faire selon plusieurs modalités :

- Tumeur intra-murale stricte.
- Tumeur à développement endogastrique, sessile ou pédiculée.
- Tumeur à développement exogastrique, pédiculée.
- Tumeur en iceberg à développement endo- et exo-gastrique.

= La tumeur intra-murale correspond aux plus petites tumeurs, qui, en raison de leur faible volume, restent cantonnées à l'épaisseur de la paroi. Dès que la tumeur prend quelque importance, elle fait plus ou moins saillie sous la muqueuse vers la cavité gastrique ou sous la séreuse, vers la cavité abdominale, et ne mérite plus le nom de tumeur intra-murale stricte. Pour STOUT, les tumeurs intra-murales strictes sont les plus fréquentes, mais il note qu'elles bombent déjà souvent "en verre de montre" vers la cavité gastrique.

En fait, dans nombre d'observations, il est difficile, d'après les renseignements fournis, de dire si la tumeur est intra-murale stricte ou endogastrique.

= Lorsque la tumeur est endogastrique, le plus souvent elle a une base d'implantation pariétale large ; coiffée de muqueuse gastrique, elle fait saillie dans la cavité gastrique.

Plus rarement, les tumeurs à développement endogastrique sont rattachées à la paroi par un véritable pédicule (2 fois seulement).

= Au contraire, les tumeurs à développement exogastrique sont pédiculées. Elles sont volumineuses, reliées par un mince pédicule à la grande courbure ou à la face postérieure de l'estomac. Autour de l'insertion du pédicule, on retrouve une portion tumorale intra-murale ou même endogastrique. Une ou deux fois seulement, la tumeur prend un développement exogastrique en gardant une base d'implantation large.

= Les tumeurs en sablier ou en bissac ont une portion endogastrique et une portion exogastrique bien individualisées. Elles sont rares : trois cas avec notre cas personnel. La portion exogastrique est la plus importante.

Consistance de la tumeur

La tumeur est ferme, molle ou rénitente. Pour STOUT, elle apparaît plus souvent molle. Cette impres-

sion n'est pas confirmée par les autres auteurs. La rénitence est le fait des tumeurs où s'est formée une grande poche kystique.

A la coupe, la tumeur apparaît formée d'un tissu plus ou moins dense, blanchâtre, parsemé de zones rosées. Les remaniements y sont la règle : plages oedémateuses, hémorragiques, nécrotiques, cavités kystiques.

Des kystes de petite taille sont toujours présents. Les tumeurs volumineuses, à développement exogastrique, contiennent de grandes cavités kystiques qui occupent presque toute la masse tumorale et qui sont entourées d'une coque scléreuse. A la coupe, il s'en échappe un liquide séro-sanglant.

B)- CARACTERES MICROSCOPIQUES.

Topographie

Les rapports du tissu tumoral avec les fibres musculaires sont caractéristiques : le tissu tumoral infiltre les fibres musculaires qu'il dissocie.

En règle, la musculeuse est occupée par la tumeur sur toute son épaisseur et il n'y a pas d'interposition de capsule entre le tissu tumoral et le tissu musculaire. Cependant, dans le cas de MIGNON et LE QUINTREC, il existe une pseudo-capsule conjonctive qui refoule une partie de la musculeuse en profondeur. La tumeur peut aller jusqu'à prendre totalement la place de la musculeuse et la faire disparaître.

Pour certains, les fibres musculaires prendraient une allure anormale au contact du tissu tumoral, et l'on pourrait observer des formes de passage du tissu musculaire au tissu tumoral. Cette notion est bien difficile à préciser.

Il faut noter que dans une seule observation de la littérature la musculeuse est intacte. La tu-

meur s'étend sans exception dans la sous-muqueuse ; elle atteint ou non la musculaire muqueuse.

La muqueuse est parfois entièrement respectée, comme dans notre cas, et, plus ou moins repoussée par la tumeur, elle glisse à sa surface.

Parfois, sur une plus ou moins grande étendue, elle adhère à la tumeur et peut présenter une ou plusieurs ulcérations. Cette éventualité est fréquente (50 % des cas environ). Quant à la séreuse, elle est de même repoussée, intacte ou rompue.

Architecture

La tumeur est très dense et riche en cellules.

Dans une même tumeur, les cellules sont groupées tantôt en plages étendues, tantôt organisées en travées plus ou moins régulières.

Dans quelques observations, on peut noter des groupements cellulaires particuliers : en nodules tourbillonnants, en palissade, en formations périthéliales.

Le stroma est peu abondant.

Dans trois ou quatre observations, il est fait mention d'un stroma hyalin, oedémateux ou mucoïde. Partout ailleurs, le stroma se borne à des fibres de réticuline. Ces fibres forment un réseau en général mince, mais qui peut s'épaissir par endroit et qui isole soit des cellules, soit de petits groupes de cellules ou de larges plages cellulaires.

La vascularisation ne semble pas caractéristique : indifféremment abondante ou peu abondante, quelquefois de type sinusoïde.

Cytologie

Depuis la description princeps des auteurs lyonnais, les caractères de la "cellule myoïde" ont

toujours été retrouvés.

Pour les auteurs anglais, cette cellule fait penser à un "oeil de hibou".

C'est une cellule arrondie ou ovoïde de 15 à 25 microns de diamètre.

La membrane cytoplasmique est nette.

Le noyau, assez gros, est central ou légèrement excentré ; le plus souvent, il est pourvu de plusieurs nucléoles et il est pauvre en chromatine.

Le cytoplasme est abondant, jamais fibrillaire. On y trouve deux zones : un bloc archoplasmique périnucléaire contenant des granulations et une zone périphérique optiquement vide.

L'importance de cette zone claire est très variable d'une cellule à l'autre. Certains voient une zone optiquement vide dans sa totalité ; d'autres se demandent s'il n'existe pas des bords cytoplasmiques la traversant, raccordant la membrane cellulaire à la zone archoplasmique.

Les granulations sont fines, nombreuses, régulièrement calibrées. Elles sont faiblement acidophiles si elles sont traitées par l'hémalun-phloxine-safran.

Elles se colorent en rose rouge par le porceau-fuschine du trichrome de Masson, en rouge corail par l'azan de Heidenham, en violet mauve par la technique de Mallory.

Elles ne prennent pas le P.A.S., ni le mucicarmin, ni le soudan. Les cellules myoïdes sont toujours présentes dans une proportion variable selon les tumeurs. En général, d'après les diverses observations recueillies, c'est le type cellulaire dominant. Dans notre observation, elles n'apparaissent que de façon occasionnelle.

A côté des cellules myoïdes, un deuxième type cellulaire apparaît dans deux observations sur trois: il s'agit de cellules allongées fusiformes, voire périformes bien limitées, quelquefois groupées en faisceaux tourbillonnants, mais qui ne contiennent jamais de myofibrilles dans leur cytoplasme.

Accessoirement, on trouve des cellules étoilées, des cellules bi ou trinucléées, des figures d'anisocytose, d'anisocaryose.

Souvent et plus particulièrement dans notre observation, on remarque beaucoup d'éléments cellulaires d'allure histiocytaire à protoplasme abondant acidophile, à membrane cellulaire plus ou moins nette, caractérisés surtout par des noyaux hyperchromatiques, uniques ou multiples, ovalaires ou allongés, réguliers ou incurvés, encochés, étirés.

A part deux ou trois observations, les mitoses sont rares.

E)- ETIOLOGIE.

Sexe

Les hommes sont plus fréquemment atteints que les femmes : 69 hommes pour 47 femmes, soit 60 % environ d'atteinte masculine.

Age

La tumeur peut se rencontrer à tous les âges, mais beaucoup plus souvent entre 40 et 60 ans. Huit cas seulement ont été découverts avant 40 ans, dont cinq entre 30 et 40 ans.

Les âges extrêmes rapportés ici se situent entre 17 et 81 ans. Mais dans une communication personnelle non publiée, STOUT a fait état d'un cas chez une fillette.

L'atteinte féminine s'observe surtout aux âges extrêmes. Sur les 40 cas de femmes, trois ont moins de 30 ans, dix plus de 70 ans, alors que la majorité des cas masculins se situent entre 40 et 60 ans.

Aucun facteur racial ne peut être mis en évidence. On relève 4 malades noirs ; des cas ont été signalés aux Indes et au Japon.

Associations morbides

Une fois sur deux environ, existe un passé digestif, le plus souvent à type de gastrite avec douleurs épigastriques atypiques.

Trois fois, on note un terrain éthylique ; plusieurs fois, des troubles biliaires associés ; trois fois, l'association avec une hernie hiatale, une fois l'association avec un cancer gastrique, deux fois l'association avec un ulcère duodénal.

Il est évident qu'on ne peut tirer aucune conclusion de ces constatations.

Quant aux autres associations avec un calcul urétéral ou avec une tumeur vésicale, comme dans notre cas personnel, il ne s'agit, bien sûr, que d'incidences fortuites.

D)- CLINIQUE.

Circonstances de découverte de la tumeur

Elles sont variables. Dans un certain nombre de cas, la découverte de la tumeur est le fait du hasard. Ainsi, pour six cas de STOUT, la tumeur fut une découverte d'autopsie.

De même, plusieurs fois, la tumeur ne fut mise en évidence que par la vérification systématique de l'estomac lors d'interventions abdominales diver-

ses :

. Interventions vésiculaires (4 fois pour STOUT) ;
. Intervention pour une hypertension portale (cas de YARRINGTON).

Enfin, quelquefois, une tumeur asymptomatique fut révélée par la découverte d'une masse à la palpation abdominale.

En général cependant, existent des signes d'appel : manifestations douloureuses, hémorragiques ou signes de compression.

Les douleurs de siège épigastrique prennent plus ou moins nettement les caractères des douleurs ulcéreuses. Elles surviennent brutalement chez un sujet antérieurement sain, ou sont l'exacerbation des douleurs chez un malade présentant un long passé de gastrite.

Les hémorragies sont à type d'hématémèse, plus rarement de moelena.
Ces hémorragies peuvent être inaugurales ou s'associer aux douleurs épigastriques.

Les troubles de compression consistent en douleurs abdominales et troubles du transit allant jusqu'aux crises pseudo-occlusives.

Dans quelques cas, la symptomatologie a été beaucoup moins évocatrice :

- hémorragie péritonéale (cas de KELSEY et coll.),
- tumeur pelvienne (cas de SINNREICH et coll.),
- atteinte de l'état général et métastase hépatique (cas n° 2 de GIRARD et coll.).

Tableaux cliniques

On peut opposer les tumeurs intra-murales et à développement endogastrique, aux tumeurs à développement exogastrique et aux tumeurs en sablier à développement endo- et exogastrique.

= Tumeurs à développement endogastrique et intramurales.

Elles représentent environ trois cas sur quatre. Dans tous les cas, sauf une ou deux exceptions, il existe des douleurs ulcériformes plus ou moins caractérisées, à type de brûlures périodiques.

Ces douleurs sont peu intenses ou au contraire peuvent entraîner une anorexie, un affaiblissement de l'état général, un amaigrissement.

Les douleurs peuvent être isolées, mais une fois sur deux apparaissent, aussi, des hémorragies digestives.
- Hématémèse (5 fois sur 6) ;
- Moelena isolé (2 fois) ;
- Association d'hématémèse et de moelena.

Les hémorragies ont été une fois ou deux inaugurales.
Elles n'ont jamais été cataclysmiques, mais plutôt répétées, entraînant une anémie.

Il est à noter que, comme l'on pouvait s'y attendre, les hémorragies digestives sont liées à la présence d'une ulcération de la muqueuse.

La palpation enfin peut déceler une tumeur épigastrique (3 fois).

= Tumeurs à développement exogastrique.

La tumeur peut être muette (cas de GUPTA), mais en règle elle entraîne des signes de compression : pesanteur, ballonnement, douleur, tension abdominale, troubles du transit ; deux fois, des crises pseudo-occlusives ont été signalées.

La palpation décèle une tumeur de siège variable, épigastrique, ombilical, sous-hépatique, en règle, dont la mobilité et la régularité sont d'autant plus faciles à apprécier que la taille en est petite.

= Tumeurs en sablier.

Leurs caractères tiennent à la fois des deux types précédents.

E)- SIGNES RADIOLOGIQUES.

Lorsque la tumeur a un développement endogastrique, en règle, la radiographie de l'estomac apporte des renseignements, sauf dans un cas (Cas N° 3 de MARTIN, TOMMASI, VAUZELLE, BRYON).

L'image radiologique est celle d'une tumeur bénigne de l'estomac : lacune unique ou multiple aux contours parfaitement nets, avec une paroi gastrique avoisinante parfaitement souple, des plis gastriques parfaitement normaux.

Le siège de la tumeur détermine la topographie lacunaire. La lacune peut siéger sur un bord, le plus souvent ; sur la grande courbure dans sa portion horizontale (5 fois) ; sur la petite courbure (2 fois). La lacune peut être centrale (2 fois).

Lorsque la tumeur est ulcérée, il est possible d'observer une image de niche dans une lacune (3 fois).

Parfois, l'image radiologique est évocatrice d'un ulcère de l'estomac (3 cas de STOUT) ou du duodénum (cas n° 2 de MARTIN et coll., FEROLDI).

Il est à remarquer que les caractères radiologiques sont en faveur de la bénignité de la lésion.

Lorsque la tumeur prend un développement exogastrique, on trouve une image de compression au niveau de l'estomac et l'on peut voir une lacune en général marginale, variable selon les positions. Si le pédicule tumoral est long, la radio de l'estomac est normale. Mais l'étude radiologique des organes de voisinage peut alors montrer des signes de compression décelables par radiographie du cadre duodénal, lavement baryté, urographie intraveineuse.

F)- DIAGNOSTIC DIFFERENTIEL.

= Avant l'intervention, dans la majorité des cas par la clinique et la radiologie, on a porté le diagnostic de tumeur gastrique bénigne. Mais, dans certains cas, on penchait pour un ulcère ou même pour un cancer.

Lorsque la tumeur a un développement exo-gastrique, on pense plutôt à une tumeur pancréatique, colique ou même pelvienne.

= Pendant l'intervention, l'origine gastrique de la tumeur ne pose plus de problème, à moins que le pédicule soit si long que la tumeur ait migré à grande distance (Cf. cas de SINNREICH).

L'aspect macroscopique peut en imposer pour un épithélioma, en raison du caractère infiltrant (cas de LEGER) ou bourgeonnant (cas de GIRARD) de la tumeur.

Lorsque la tumeur est particulièrement volumineuse ou semble mal limitée, on pense à un sarcome, à un leiomyosarcome (TALQVIST).

Le diagnostic microscopique n'est pas très facile. En effet, comme l'a dit P. MASSON, "cette tumeur ressemble à trop de choses diverses et difficilement conciliables". En raison de la topographie, on élimine une tumeur d'origine épithéliale. Certaines dispositions cellulaires de ces tumeurs prennent en partie des aspects qui font évoquer de nombreuses tumeurs. Nous avons déjà vu quels diagnostics ont pu être envisagés pour tous les cas dont STOUT a repris l'étude : leiomyome, leiomyosarcome, schwannomes et autres tumeurs neurogènes ; hémangio-endothéliome, hémangiopéricytome et autres tumeurs d'origine vasculaire ; lipome, fibrolipome.

En raison de leur fréquence, les premiers diagnostics à éliminer sont ceux de schwannome et de leiomyome.

Comme le schwannome, la tumeur myoïde est très cellulaire et elle contient des cellules fusiformes. Mais on n'y retrouve pas des formations tourbillonnantes ou en éventail aussi nettement que dans le schwannome.

Par certains aspects, la tumeur myoïde évoque un leiomyome ; mais les cellules fusiformes du leiomyome ont une forme particulièrement allongée que n'ont pas les cellules fusiformes des tumeurs myoïdes et théoriquement elles contiennent des myofibrilles.

Les diagnostics d'exception, tels qu'hémangiopéricytome, tumeur glomique, qui sont évoqués avec raison, ne remportent pas la conviction.

En fait, le diagnostic repose sur la constatation de cellules "myoïdes" et peut être aidé par la constatation de cellules polygonales à noyaux parfois encochés qui ont des caractères assez proches de certains histiocytes.

Quant au diagnostic par examen histologique extemporané, il demeure très difficile. La connaissance de ces tumeurs, les caractères plutôt "rassurants" des cellules doivent permettre cependant l'approche du diagnostic.

G)- EVOLUTION ET PRONOSTIC.

Pour apprécier le pronostic des tumeurs myoïdes, il faudrait posséder des renseignements précis sur l'évolution post-opératoire et suffisamment lointains, ce qui n'est pas toujours le cas. On peut tout de même affirmer que, dans la grande majorité des observations, la tumeur myoïde se comporte comme une tumeur bénigne.

Mais huit cas ont fait preuve de malignité dans leur évolution.

Pour trois d'entre eux, le décès est survenu dans un tableau de dissémination métastatique de 3 à

4 ans après l'exérèse de la tumeur (cas N° 1 de MARTIN, cas de GIRARD, cas N° 68 de STOUT).

Pour les cinq autres, la date du décès n'est pas connue. On a seulement la notion d'une survie actuelle se situant de 2 à 12 ans après l'intervention. Trois fois, il y a une récidive du processus tumoral sur moignon de gastrectomie (cas N° 1 de MARTIN, cas de LEGER) ou dans l'espace sous-péritonéal (cas de MAILLET). Trois fois, il y a une métastase associée ou non à une récidive (cas N° 69 de STOUT, cas N° 8 de TALLQVIST, cas de MAILLET).

Les métastases signalées, longtemps isolées, ont été ganglionnaires, hépatiques, péritonéales, rénales ou au niveau de la paroi abdominale. La métastase apparaît comme un nodule bien limité dont la structure histologique reproduit celle de la tumeur originelle avec une allure plus "menaçante".

Il faudrait tirer de ces huit observations des éléments cliniques, anatomiques, histologiques qui permettraient d'orienter le pronostic.

Clinique

La symptomatologie n'a pas présenté de signe particulier, sauf dans l'une des observations (cas de GIRARD) où une hépatomégalie signalait une métastase hépatique précoce. La limitation plus ou moins nette de la tumeur, l'existence de remaniements plus ou moins importants ne semble pas permettre de préjuger de l'évolution.

Ni l'âge ni le sexe des patients ne sont évocateurs.

Le volume tumoral, le siège sont variables.

Le nombre de tumeurs est peut-être significatif ; en effet, trois fois il s'agissait de tumeurs multiples.

Histologie

On est en droit de se demander si la fréquence

des anomalies nucléaires, la fréquence des mitoses permettent d'établir un pronostic.

STOUT pour 69 cas, puis TALLQVIST pour 10 cas ont essayé de tirer une conclusion :

1- de l'étude précise du nombre de mitoses par champ pour un grossissement de 50 ;

2- de la présence de cellules myoïdes de façon dominante ou occasionnelle.

Pour STOUT, six observations seulement montraient plus de 3 mitoses par champ, le nombre maximum étant 19. Les deux cas qui ont eu une évolution maligne montraient : l'un 19 mitoses, l'autre moins de 3.

Pour TALLQVIST, 30 observations montraient plus de 3 mitoses par champ, à l'exclusion de celle qui fit preuve de malignité.

Il est évident qu'on ne peut tirer de cette étude aucune conclusion, en fonction des cas dont l'évolution vers la malignité est connue jusqu'à présent.

Il en est de même pour l'étude de la fréquence des cellules myoïdes dans une tumeur donnée.

En fait, il sera surtout intéressant de connaître l'évolution à longue échéance de certains cas pour lesquels les auteurs ont noté beaucoup de monstruosités nucléaires, un index mitotique élevé (Cf. observation de BOUISSOU, observation de SOUSTELLE).

H)- LE TRAITEMENT.

Chaque fois que la tumeur est reconnue, le traitement chirurgical s'impose.

Deux types d'intervention ont été réalisés :

- Gastrectomie partielle, s'il s'agit d'une tumeur sessile à minima, puisque la tumeur est bien

limitée.

- Enucléation d'une tumeur pédiculée avec simple résection d'une collerette de paroi gastrique autour du pédicule d'insertion. Cette résection a même pu être réalisée sans toucher à la muqueuse.

Cette attitude conservatrice se justifie par le fait que l'aspect macroscopique de la tumeur, l'absence d'atteinte ganglionnaire, l'examen histologique extemporané, s'il est fait, doivent faire penser à une tumeur bénigne, si le diagnostic exact de nature ne peut en être assuré.

Il est bien évident que si la tumeur - comme ce fut le cas quelquefois - ne présente pas ces caractères, une intervention élargie est pratiquée.

En fait, la tendance actuelle des chirurgiens serait de pratiquer une intervention élargie. Ainsi, MAILLET pense que l'excision de telles tumeurs est insuffisante et qu'il faut les traiter par gastrectomie en raison du risque de récidive même très lointaine qu'on ne peut exclure.

En fait, ceci est difficilement envisageable, dans la mesure où le diagnostic per-opératoire n'est pas certain.

Les récidives, les métastases, en raison de leur caractère bien limité, sont, elles aussi, justiciables de la chirurgie.

Par le traitement chirurgical, de durables rémissions, sinon l'arrêt du processus, doivent être escomptés.

o o

Au total, la tumeur myoïde est parfaitement bien définie par sa structure histologique.

Elle présente les grands traits cliniques et anatomiques d'une tumeur bénigne de l'estomac, mais

quelques cas ont manifesté à longue échéance une malignité lentement évolutive.

Il serait souhaitable qu'un plus grand nombre de ces tumeurs soient identifiées et suivies à grande distance, ce qui permettrait peut-être d'établir des éléments pronostiques de l'évolution.

Chapitre V

DISCUSSION HISTOGENETIQUE

Si la structure histologique de la tumeur myoïde est parfaitement bien connue, la lumière n'est pas encore entièrement faite sur son origine.

On peut envisager une origine musculaire ou une origine histiocytaire.

THEORIE MUSCULAIRE

C'est la théorie qui fait autorité à l'heure actuelle. Nous avons vu, dans l'historique, comment elle a été établie par MARTIN et coll. et reprise ultérieurement.

En faveur d'une origine musculaire, on doit avancer avant tout des arguments d'ordre topographique.

La tumeur siège au niveau de la musculeuse qu'elle repousse et surtout qu'elle infiltre. Comme l'ont dit MARTIN et coll., "presque partout les tissus néoplasiques jouxtent les faisceaux musculaires ou les dissocient en s'insinuant dans leurs interstices et en détruisant les myocytes ; certains de leurs noyaux se glissent dans l'espace compris entre deux cloisons interfasciculaires pour y rejoindre une travée musculaire qui s'amenuise et s'effile en biseau, et pour se continuer avec elle sans transition aucune".

Tous les auteurs sont unanimes pour reconnaître cette étroite intimité entre le tissu tumoral et le tissu musculaire. Mais il est impossible d'affirmer qu'il y a passage du tissu musculaire au tissu tumoral.

Certaines observations privilégiées apportent de précieux renseignements montrant, sur une même lame, la coexistence de tissu myoïde et de tissu leiomyomateux ou leiomyosarcomateux.

Ainsi, MARTIN et coll. font état d'une observation de leiomyome typique constitué de myocytes adultes, présentant en de rares endroits de grosses cellules claires.

Dans l'observation de FONTAINE et coll., il s'agit à l'inverse d'une tumeur myoïde qui présente "un territoire à cellules fusiformes agencées en faisceaux entrecroisés, comparables à un leiomyome".

De même, dans l'observation de SINNREICH et coll., au sein de la tumeur myoïde existent des plages d'allure leiomyomateuse. Moins intéressante à cet égard est l'observation de WOLF qui montre un leiomyome gastrique typique bien séparé de la tumeur myoïde.

Dans la deuxième observation que rapportent MARTIN et coll., il s'agit d'une tumeur myoïde caractéristique qui, après exérèse, présente une récidive. Or la tumeur myoïde qui devient dans certaines zones étendues un leiomyosarcome atypique : "les éléments tumoraux s'ordonnent en larges faisceaux enchevêtrés, fusiformes, présentant un cytoplasme devenu fibrillaire, des noyaux allongés, bourgeonnants. Les cellules claires y sont devenues rares et l'on observe de multiples leimes de passage".

De même, dans l'observation de BOUISSOU et coll., il s'agit d'une tumeur myoïde. Dans un territoire, il a cru observer des transitions entre les cellules de la tumeur myoïde et certains aspects sar-

comateux.

Dans les observations de BERG et McNEER enfin, il s'agit de leiomyosarcomes dont certaines zones sont devenues des plages de cellules claires. STOUT a pensé qu'il s'agissait peut-être de plage "myoïde".

De l'étude de ces documents, il ressort qu'un leiomyome ou un leiomyosarcome peuvent présenter des plages myoïdes, et qu'une tumeur myoïde peut présenter des plages leiomyomateuses ou leiomyosarcomateuses. Ces constatations sont donc en faveur de l'origine musculaire de la tumeur myoïde.

Un argument supplémentaire en faveur de cette conception est fournie par l'existence de tumeurs myoïdes au niveau d'autres organes possédant une structure musculaire lisse: à savoir l'intestin grêle, l'utérus et l'uretère. De RIWLIN et coll. ont, en effet, publié l'observation de "deux leiomyomes à cellules claires de l'utérus". Ces cellules claires ont bien les caractères des cellules myoïdes. D'autre part, une publication de De JAGER fait état de "leiomyome bizarre de l'uretère", et RACHMANN d'un leiomyoblastome malin du jéjunum.

Critique de la théorie musculaire

Contre cette théorie musculaire, de nombreuses critiques peuvemt être formulées.

En effet, s'il est certain que la tumeur myoïde est développée dans la musculeuse, on ne peut affirmer qu'elle y prend naissance. Remarquons qu'elle siège aussi dans la sous-muqueuse.

On ne peut affirmer par la constatation des formes de passage la filiation du tissu musculaire normal et du tissu myoïde, alors que c'est possible pour les leiomyomes.

L'aspect des cellules fusiformes de la tumeur

myoïde ne rappelle pas vraiment celui des fibres musculaires. En tout cas, il est impossible de prouver que la cellule myoïde est de souche musculaire.

Si le fait que certaines plages dans la tumeur myoïde prennent un aspect leiomyomateux nous semble un bon argument en faveur d'une origine musculaire, par contre l'existence de plages leiomyosarcomateuses nous semble un argument hasardeux, dans la mesure où le leiomyosarcome est une tumeur peu caractéristique.

THEORIE HISTIOCYTAIRE

Nous nous sommes demandé si certaines tumeurs, et plus particulièrement celle que nous présentons ici, ne pourraient plutôt être de souche histiocytaire.

En effet, les cellules qui dominent dans certaines tumeurs ne sont pas les cellules myoïdes mais des cellules d'une autre catégorie. Cette catégorie de cellules étoilées, fusiformes, polygonales, a bien plus la morphologie d'histiocytes de cellules musculaires. La densité cellulaire du tissu tumoral est plus faible que celles qu'ont habituellement les tissus musculaires. Les fréquentes dispositions en paquet d'épingles de noyaux irréguliers, souvent encochés et multiples, à la chromatine fine et diluée, font fortement penser à une structure histiocytaire.

La possibilité de cette filiation histiocytaire est d'ailleurs envisagée dans la littérature.

Ainsi, en 1962, BOQUIEN et coll. ont publié une série de tumeurs qu'ils reconnaissent comme "réticulo-histiocytomes dits bénins de l'estomac". Ces auteurs admettent que ces tumeurs ressemblent fort aux tumeurs myoïdes. On y observe, à côté de cellules d'allure histiocytaire, des plages formées de cellules claires, de cellules fusiformes. Mais

le réticulo-histiocytome siège exclusivement dans la sous-muqueuse, prenant pour limite externe la musculaire propre.

De même, comme nous l'avons vu dans l'historique, des tumeurs décrites sous le nom d'hémangio-endothéliome, de tumeur glomique, d'hémangiopéricytome rappellent beaucoup, en certaines zones, la structure des tumeurs myoïdes.

La théorie de l'origine histiocytaire de la tumeur myoïde nous semble très séduisante, dans la mesure où elle permet de regrouper plusieurs types de tumeurs.

En effet, d'après Mme MARCHE, "classer les tumeurs réticulaires de l'estomac est très difficile. L'aspect histologique est variable d'une tumeur à l'autre et d'un point de la tumeur à un autre ; suivant la prédominance d'une morphologie cellulaire, des appellations variées ont été données : réticulo-histiocytome, angioréticulome, tumeur myoïde".

Si l'on admet une origine histiocytaire, on pourra regrouper sous le nom de tumeur myoïde un plus grand nombre de tumeurs qui présenteraient en totalité ou en partie la structure histologique caractéristique et qui pourraient siéger dans la sous-muqueuse et pas forcément dans la musculeuse.

SIGNIFICATION DE LA CELLULE MYOIDE

De toute façon, quelle que soit l'histogenèse, il est très difficile d'accorder une signification à la cellule myoïde.

Peut-on invoquer dans sa formation un mécanisme dégénératif à type de dégénérescence hydropique, comme l'a dit BERG ?

Ce mécanisme est nié par tous les auteurs depuis MARTIN et coll.. La cellule myoïde a, en effet, un aspect tout à fait vivace, un noyau normal,

et ne saurait constituer un élément dégénératif.

Quelle est donc la signification de cette cellule ?

Dans l'optique de la théorie musculaire, on pourrait la rapprocher de la cellule araignée des rhabdomyomes. Et surtout - et c'est là une thèse vivement soutenue par MARTIN et coll. -, on peut la rapprocher d'éléments arrondis, afibrillaires qui ont une valeur musculaire certaine. Il s'agit des cellules qui existent à l'état physiologique au niveau du glomus carotidien, de l'appareil juxtaglomérulaire rénal, de la paroi de certains vaisseaux. A l'origine de la cellule myoïde, il y aurait alors un processus de dé-différenciation de la cellule musculaire lisse, en quelque sorte une adaptation morphologique.

Si cette idée est séduisante, la ressemblance entre ces deux types cellulaires n'est pas suffisante pour emporter la conviction.

Dans l'optique d'une théorie histiocytaire, on pourrait donner à la cellule myoïde la valeur d'un volumineux macrophage avec granulations et vacuole de résorption.

Une meilleure connaissance de l'ultra-structure de la cellule myoïde, de la nature histochimique des granulations archoplasmiques, de la nature de la zone claire, permettra peut-être dans l'avenir de trancher le débat.

C O N C L U S I O N S

1°)- La tumeur myoïde est une entité parfaitement bien définie, à laquelle on ne saurait refuser droit de cité.

Depuis son individualisation en 1960 par M. MARTIN et coll., nous avons retrouvé 109 cas publiés à ce jour.

2°)- C'est une tumeur qui survient dans les deux sexes, à tout âge, mais plus volontiers chez l'homme après 40 ans.

Les signes cliniques et radiologiques sont ceux d'une tumeur bénigne de l'estomac, avec les variations imposées par le siège tumoral.

Il s'agit essentiellement de manifestations douloureuses ulcériformes, de manifestations hémorragiques ou de signes de compression abdominale.

Le traitement chirurgical s'impose.

3°)- L'examen macroscopique montre une tumeur arrondie bien limitée, à point de départ intra-pariétal.

Elle peut siéger à n'importe quel niveau de l'estomac, plus volontiers dans la région antro-pylorique.

Les aspects classiquement réalisés sont ceux de tumeur intra-murale, tumeur sessile endogastrique, tumeur pédiculée exogastrique, tumeur en sablier.

4°)- L'examen histologique permet le diagnostic. La tumeur est située dans la sous-muqueuse et dans la musculeuse. Elle s'insinue entre les faisceaux musculaires qu'elle dissocie et détruit. Le tissu tumoral est formé par une prolifération cellulaire dense et par un stroma collagéno-réticulinique grêle. A côté de cellules d'allure histiocytaire, ce sont les cellules myoïdes qui caractérisent la tumeur. Les cellules myoïdes sont de grosses cellules rondes qui présentent autour d'un noyau central une zone archoplasmique, bourrée de granulations aux affinités tinctoriales bien précises, et une zone périphérique optiquement vide.

5°)- La tumeur myoïde est généralement bénigne, mais un petit nombre de cas ont manifesté des caractères de malignité sous forme de récidive, voire de métastases.

Aucun élément prédisposant à la cancérisation n'a été mis en évidence.

6°)- La lumière n'est pas entièrement faite sur la nature de la tumeur myoïde.

A la suite de MARTIN et coll., on admet habituellement la possibilité d'une origine musculaire en raison de la topographie tumorale, de l'intimité des rapports entre le tissu tumoral et le tissu musculaire.

Cependant, la morphologie des cellules tumorales reste très différente de celle des mycocytes. La filiation entre myocytes et cellules tumorales ne peut être prouvée comme dans un leiomyome.

Une théorie qui donnerait à la tumeur une origine histiocytaire nous semblerait séduisante, en raison de l'allure histiocytaire des éléments qui, avec les cellules myoïdes, forment la tumeur.

De toute façon, la cellule myoïde n'a pas livré sa signification. Rien ne permet d'en

faire une cellule musculaire dé-différenciée plutôt qu'un volumineux macrophage.

7°)- La tumeur myoïde est sans doute une tumeur beaucoup moins rare que ne le laisse croire le petit nombre d'observations publiées.

En effet, on ne pense pas encore assez souvent à en discuter le diagnostic et il faut savoir, comme cette étude nous l'a montré, que différents aspects sont réalisés suivant le type cellulaire dominant et que le diagnostic de tumeur myoïde peut être porté même si les cellules myoïdes sont rares.

VU & PERMIS D'IMPRIMER :

Le Recteur
de l'Académie de Paris,

R. MALLET

Le Doyen honoraire,
Administrateur provisoire
de la Faculté de Médecine,

G. BROUET

Le Président
de la thèse,

J. DELARUE

B I B L I O G R A P H I E

BADON A., BONNEAU H. - Hémangiopéricytome de l'estomac.- Arch. Mal. app. digestif 49, 12, 1750-53, 1960.

BERG J., McNEER G.- Leiomyosarcoma of the stomach.- Cancer, 13, n° 1, 25-33, 1960.

BOCQUIEN Y., KERNEIS J.-P., DELUMEAU G., LENNE - Les réticulohystrocytomes dits bénins de l'estomac. - Arch. Mal. app. digestif 51, 1358-69, 1962.

BOUISSOU H., FAMILIADES J., FAMILIADES C.- A propos d'un cas de tumeur kystique de l'estomac.- Arch. Ana. path. 12, n° 3, A. 208-211, 1964.

BOCKEL P., DOYRON E.- Leiomyoblastoma des Magers.- Deutsch. Med. Wschr. 91, 1380-1, 1966.

CHANELIERE N.- Tumeur myoïde de l'estomac.- Lyon Chir. 65, 124-5, 1969.

CHEVALIER J.- Nouveau cas de tumeur myoïde de l'estomac.- Lyon Chir. 65, 125-7, 1969.

CROCKER D.W.- Smooth muscle tumor of stomach.- Ann. Surg. 170, 239-43, 1969.

DUDLEY G.S., MISCALL L., MORSE S.F.- Benign tumors of the stomach.- Arch. of Surgery 45, 702-26, 1945.

FONTAINE R., LANG G., HUBEL C., PHILIPPE E.- A propos

d'un cas de leiomyoblastome de l'estomac.- Arch. Mal. app. digestif 53, 785-92, 1964.

GIRARD M., SAUBIER E., BEL A., VINCENT E., ESTOUR E., HARTEMAN J.- A propos de deux observations de tumeurs myoïdes de l'estomac dont une dégénérée ayant exigé une hépatectomie droite réglée. - Marseille Médical 102, n° 10, 761-8, 1965.

GUILLET R., FEROLDI J.- Un cas de tumeur myoïde intra-murale de l'estomac.- Lyon Chir. 61, 573-4, 1965.

GUPTA R.K., John P. CHANDLER - Leiomyoblastoma of stomach.- Ann. Surg. 161, 562-4, 1965.

HERRINGTON J.L.Jr., LYNWOOD J.- Leiomyoblastoma of the stomach.- Amer. J. of Surgery 111, 569-72, 1966.

HERRINGTON J.L.Jr.- Gastric Leiomyoblastoma.- Amer. Surg. 34, 681-6, 1966.

HOHF R.P., ENGEL K.L., CAPOS N.J.- Liposarcoma of stomach.- Ann. Surg. 112, 671-86, 1940.

DE JAGER H.- Bizarre smooth muscle tumor of the ureter.- Journal Path. Bact. 87, 424-5, 1964.

KELSEY J.R.- Leiomyoblastoma of the stomach presenting as acute intraperitoneal hemorrhage.- Gastro-enterology 51, n° 4, 539, 1966.

LEGER H., DUBARRY J.J., DARMAILLAC Q.R., KERMAREL J., PLANES A.- Tumeur myoïde intramurale de l'estomac.- Bordeaux Chirurgical 4, 186-8, 1962.

MAILLET P., CUCHE J., CROIZAT B.- Tumeur myoïde de l'estomac.- Lyon Chirurgical 65, 125-7, 1969.

MARTIN J.F., BAZIN P., FEROLDI J., CABANNE F.- Tumeurs myoïdes intramurales de l'estomac. Considérations microscopiques à propos de six

cas.- Ann. Ana. Path. 5, N° 4, 484-97, 1960.

MARTIN J.F., TOMMASI M., VAUZELLE J.L., BRYON P.A.- A propos des tumeurs myoïdes de l'estomac (exposé de trois nouveaux cas).- Arch. Ana. Path. 13, n° 1, A9-A13, 1965.

MIGNON M., LE QUINTREC Y., POTET F., ALAOUI BELGHITI A., LAMBLING A.- Presse Médicale 76, n° 33, 1628-30, 1968.

NAHAS V.- Tumeur myoïde de l'estomac.- Lyon Chir. 65; 123-4, 1969.

RACHMANN R.- Malignant leiomyoblastoma (of jejunum).- Amer. J. Clin. Path. 49, 556-66, 1968.

RYWLIN A.M., RECHER L., BENSON J.- Clear cell leiomyoma of the uterus.- Cancer 17, 1, 100-4, 1964.

SAUBIER E.- A propos de deux cas de tumeur myoïde de l'estomac.- Lyon Chir. 65, 128-32, 1969.

SAUTOT J., TOMMASI M., VAUZELLE J.L.- Tumeur myoïde intramurale de l'estomac.- Lyon Chir. 61, 567-71, 1965.

SCHOFIELD P.F., FOX H.- Leiomyoblastoma of the stomach.- Brit. J. of Surgery 52, 928-30, 1965.

SINNREICH M., FRIEDMANN R., DASCO M.R., STEIN W.- Bizarre gastric leiomyoblastoma simulating a pediculed uterine fibromyome.- Obstetric and Gynecology 27, n° 5, 960-4, 1966.

STOUT A.P.- Bizarre smooth muscle tumors of the stomach.- Cancer 15, N° 2, 400-409, 1962.

TAGHI HAKAMI MOHAMED - Contribution à l'étude des tumeurs myoïdes intra-murales de l'estomac.- Thèse Toulouse, 1964, 62 p.-

TALLQVIST G., SALMELLA H., LINDSTRÖM B.L.- Leiomyoblastoma of the stomach ; a clinico-pathological study of 10 cases.- Acta Path. & Microbiol. Scandinav. 71, 194-202, 1967.

VERHAEGHE M., ADENIS L., DELHAY J.- Tumeur myoïde de l'estomac.- Lille Chir. 20, 257-60, 1965.

VEYNE S.- Les tumeurs bénignes de l'estomac.- Thèse Paris, 1962.

YARRINGTON C.T., COOK M.D.- Bizarre leiomyoblastoma. - Journal of the Internat. Coll. Surgeons 38, 195, 1962.